Aus dem Anatomischen Institut der Tierärztlichen Fakultät
der Universität München.
(Vorstand: Professor Dr. A. O. Stoß.)

Die endoepithelialen Drüsen in den Gallenwegen bei Pferd, Ziege, Hund und Kaninchen.

Inaugural-Dissertation

zur Erlangung der Doktorwürde der Tierärztlichen Fakultät
der Ludwig-Maximilians-Universität
zu München

vorgelegt von

Friedrich Wilhelm Meyer
bestallter Tierarzt
aus Apen in Oldenburg.

München
Buchdruckerei W. Hohenhaus, Kreittmayrstraße 32.
1938

Aus dem Anatomischen Institut der Tierärztlichen Fakultät
der Universität München.
(Vorstand: Professor Dr. A. O. Stoß.)

Die endoepithelialen Drüsen in den Gallenwegen bei Pferd, Ziege, Hund und Kaninchen.

Inaugural-Dissertation

zur Erlangung der Doktorwürde der Tierärztlichen Fakultät
der Ludwig-Maximilians-Universität
zu München

vorgelegt von

Friedrich Wilhelm Meyer
bestallter Tierarzt
aus Apen in Oldenburg.

München
Buchdruckerei W. Hohenhaus, Kreittmayrstraße 32.
1938

Gedruckt mit Genehmigung der Tierärztlichen Fakultät der Ludwig-Maximilians-Universität zu München.

Referent: Prof. Dr. A. O. Stoß.

R. UNIV.
BIBLIOTHEEK
LEIDEN

Meinen lieben Eltern in Dankbarkeit!



Inhaltsverzeichnis.

	Seite
Einleitung	5
Literaturübersicht	6
Material und Technik	13
Eigene Untersuchungen	
A. Intrahepatische Gallengänge	15
B. Extrahepatische Gallenwege	31
Zusammenfassung der Untersuchungsergebnisse	
A. Intrahepatische Gallengänge	47
B. Extrahepatische Gallenwege	50
Auswertung der Ergebnisse	53
Schlußsätze	56
Tabellen und Literaturverzeichnis	58—60

Einleitung.

Da im Anschluss an Gallenblasenentfernung beim Menschen in der Fettverdauung Ausfallserscheinungen auftreten, die nach den Untersuchungen von Pribram (12) wahrscheinlich zurückzuführen sind auf das Fehlen eines den Wanddrüsen der Gallenblase entstammenden Verdauungshormones mit lipolytischer Aktivorenwirkung (Cholezysmon), musste die Frage interessieren, in wieweit diese Beobachtung mit dem gewebliehen Aufbau der Gallenwege bei unseren Haustieren in Einklang zu bringen ist. Insbesondere waren hinsichtlich der drüsigen Ausstattung der Gallenwege bei Fleischfressern andere Ergebnisse zu erwarten als bei Pflanzenfressern. Auch erhob sich die Frage, ob bei Tieren ohne Gallenblase die großen Gallengänge hinsichtlich ihrer Wandung die morphologischen Eigenschaften der Gallenblasenwand ausgleichend übernehmen.

Das Studium der Literatur liess erkennen, dass abgesehen von Drüsen, welche sich in der Propria der Schleimhaut der Gallenblase bezw. der Gallenwege befinden, auch Drüsen beobachtet wurden, die innerhalb des Epithelsaumes gelegen waren. Jedoch waren diese Untersuchungsergebnisse nicht einheitlich. Die Drüsenbildungen wurden nur vereinzelt gesehen und wurden teils als einzellige Drüsen, teils aber als Drüsen bestehend aus scharf abgegrenzten Zellkomplexen beschrieben. Sie waren mitunter nur bei einem Tier bemerkt worden. Diese Befunde wurden von manchem Autor bei anderen Tieren später anders gedeutet.

Die weitgehenden Verschiedenheiten in der Schilderung sowie in der Deutung dieser drüsenähnlichen Gebilde im Epi-

thel der Gallenblasen-Schleimhaut sowie der Schleimhaut der Gallenwege einerseits, andererseits aber auch die verhältnismässig seltenen Befunde solcher drüsenähnlichen Gebilde war Anlass, an einer, wenn auch kleinen Gruppe von Tierarten die eigenartige Epithelformation morphologisch zu untersuchen.

Der Vorstand des Institutes, Herr Prof. Dr. Stoß, veranlasste mich deshalb, an einigen Tieren (Pferd, Ziege, Kaninchen und Hund) Untersuchungen über die im Epithel der galleführenden Hohlräume liegenden Drüsen, also über diese endoepithelialen Drüsen der Gallenwege durchzuführen.

Literaturübersicht.

Den Begriff „endoepitheliale Drüsen" formulierte Schaffer (15) im Jahre 1933 folgendermassen: „Als primitivste Form der exokrinen Drüsen müssen jene bezeichnet werden, welche als Verbände sezernierender Zellen innerhalb des Epithels, als sogenannte endoepitheliale Drüsen auftreten." Der Autor unterscheidet diese Drüsen je nach Aussehen in endoepitheliale Drüsenknospen, endoepitheliale Drüsenblasen und endoepitheliale Drüsenschläuche, die gewissermassen bereits einen Übergang in die exoepithelialen Drüsenschläuche bilden können. Für die beiden ersteren Formen gibt Schaffer Seite 64 und 65 seines Lehrbuches (15) eine bildliche Darstellung.

In neuester Zeit (1936) berichtet Kallius (8) über die Drüsenbauart: „Neben den schlanken finden sich fassförmige Zellen, die öfter zusammenhängen und das Flimmerepithel stellenweise durchbrechen . . ." „Diese von Schaffer als endoepithelial, von anderen Autoren als intraepithelial bezeichneten Drüsen (Anm. 1) sind häufig beschrieben worden."

Anm. 1: Sicherlich ist die Bezeichnung „endeopithelial" sprachlich geeigneter. Meyer.

So wurden nach dem Referat Kallius diese Drüsen im Epithel der Ductuli efferentes des Nebenhodens (Schaffer), in der Gaumenschleimhaut der Schildkröte (Ranvier) und an anderen Stellen gefunden.

In der Mucosa der Gallenblasen vom Hund fand nach Freunds Referat (3) bisher nur Cutore mehrzellige intraepitheliale Drüsen. Bei anderen Tieren und bei Menschen wurden sie nicht gefunden.

Beim Studium der Ursprungsarbeit von Cutore (2) ist zu erkennen, dass er nur bei einem Hunde drüsenähnliche Gebilde im Epithel gefunden hat.

Cutore schreibt (4): „Es ist bekannt, dass bei diesem Tier die bleibenden Falten der Mucosa, die sich in Form von Zottenbildungen zeigen, besonders gut entwickelt sind. In diesem Falle nun zeigten in den Vertiefungen zwischen den Zotten einige Epithelzellgruppen besondere Merkmale.

Es handelt sich um Zellgruppierungen, die gebildet sind von vier bis fünf umfangreichen Zellen von mehr oder weniger ovaler Form, die mit dem dickeren Ende gegen die Tunica propria zugekehrt sind und mit dem schmäleren Ende, das wie abgeschnitten aussieht, lumenwärts sehen. Diese Zellen zeigen ein netzförmiges Protoplasma, heller als das der Zellen der Drüsenschläuche und gefüllt mit kleinsten Granula, welche sich gegen den freien Rand zu häufen. Dies bedingt ein fein gestreiftes Aussehen, ähnlich dem sogenannten Bürstenepithel anderer drüsiger Organe.

Der Kern, der mit einem oder mehreren Nucleoli versehen ist, befindet sich in der unteren Hälfte jeder Zelle, ist mittelmässig umfangreich und von verschiedenartigster Form: In einigen Zellen zeigt er sich mit Verlängerungen, die an die „Pseudopodien" der Leukozyten erinnern. Zwischen den Zellgruppen mit den eben beschriebenen Merkmalen beobachtet man zylindrische Zellen, die stark in die Höhe entwickelt sind. Sie sind gebogen und schliessen mit ihrer Konkavität an die vorhin beschriebenen Zellgruppen an" (Abb. 1). Cutore

untersuchte auch andere Hunde und weitere Vertebraten. Da er aber solche Drüsen nicht mehr fand, glaubte er, den Schluß ziehen zu dürfen, daß das erste Ergebnis nicht normal sei.

Bald darauf durchforschte Schache (14) die Gallenwege bei Rind, Ziege, Schaf, Pferd, Schwein, Hund und Katze, aber es ist von ihm nichts über ähnliche Befunde zu erfahren.

Shikinami (17) beobachtete bei Kalb und Schwein, daß mitunter die Zellen in den Vertiefungen zwischen zwei Falten niedriger als auf der Höhe der letzteren waren, auch kamen derartige niedrige Zellen in einer Reihe mit höheren vor in Gallenblasen oder an Stellen derselben, an welchen die Oberfläche völlig glatt ist. Er fand, daß neben Zellen mit feingekörntem Protoplasma solche mit Partien von auffallend hellerer Färbung oder völlig durchsichtige zu sehen waren. Der Autor schreibt: „Zweifellos handelt es sich in diesen Zellen um Produkte einer Sekretion, um fertige Sekrete oder Vorstufen derselben. Solche sekrethaltige Zellen liegen teils vereinzelt zwischen solchen mit gleichmäßig fein granuliertem Protoplasma, teils nebeneinander in langen zusammenhängenden Reihen.“ Shikinami nimmt an, daß Stiftzellen, die ja Cutore auch in der Nachbarschaft der „intraepithelialen Drüsen“ fand, erschöpfte Zellen seien, welche zugrunde gingen und abgestoßen würden.

Auch Jurisch (6) äußerte sich über die Stiftzellen und ist der Auffassung, daß diese wohl erschöpfte Zellen seien, die sich aber später wieder erholen könnten. Über Befunde an hellen, sekretvollen Zellen berichtet der Autor: „Bei verschiedenen Tieren, deutlichst beim Hunde, zeigen die Kerne morphologische Verschiedenheiten in Zellen, die in verschiedenem Sekretionszustande sind, indem er in stark sekretvollen Zellen groß, blasenförmig, schwach gefärbt war, mit dem Chromatin in einem Netzwerke von dünnen Strängen angeordnet, während er in Zellen, die gar nicht oder nur wenig sekretgefüllt sind, das gewöhnliche, mehr kompakte Aussehen hat.“ Jurisch bringt dabei in den Anatomischen Heften,

Abb. 1. Zeichnung nach Cutore.

Abb. 2. Zeichnung nach Jurisch.

Band 39, Tafel 24, eine Abbildung (Abb. 2), die große Ähnlichkeit mit einer Zeichnung von Cutore (Abb. 1) hat, wenn auch einige Unterschiede festzustellen sind. Aber weder Jurisch noch Shikinami erklärten diese Zellgruppierung für endoepitheliale Drüsenbildungen. In einer späteren Arbeit schreibt Jurisch (7) über die Zellgruppierung, die Cutore sah und als Drüse bezeichnete, daß sie möglicherweise „einen Schnitt von einer kleinen Krypte, die in die Oberfläche schief einmündet, darstellt." Seine Zeichnung (Abb. 2) sei im übrigen zu der Drüsenabbildung von Cutore (Abb. 1) ziemlich verschieden.

D' Agata (5), der in seinem Werk die Arbeit von Cutore erwähnt, fand anscheinend trotz seiner gründlichen Untersuchungen an Hund, Rind, Schwein und Mensch nirgends endoepitheliale Drüsen ähnlich wie sie Cutore beschreibt.

Mathis (9) untersuchte zahlreiche Präparate von Säugetieren, Vögeln, Kriechtieren und Lurchen auf apokrine Sekretionserscheinungen in den Gallenwegen. Wenn er auch bei manchen Tieren diese Sekretionsart nicht feststellen konnte, so fand er sie bei anderen Tieren derselben Gattung oft in deutlichen und vielfältigsten Formen nicht nur in großen, sondern auch in kleinen Gallengängen und konnte beobachten, daß die apokrine Sekretion ihren Höhepunkt während der Verdauung erreicht, bei hungernden Tieren war das Untersuchungsergebnis negativ. Mathis schließt nach seinen Präparaten, daß das mehr oder weniger reife homogene Sekret, welches in den hellen, „kuppen-, kuppel-, blasen-, keulen-, lappen-, fingerförmigen Fortsätzen" der Gallengangepithelzellen von ihm vermutet wurde, zumeist eine körnige Vorstufe habe, da in sehr vielen Fällen vom großen, chromatinarmen Kern aus sich zum Lumen hin verdichtend eine feine Körnelung beobachtet wurde. Der Autor berichtet: „Bei ruhigem Ablauf der Sekretion kommt es zunächst zu einem Einschmelzen der Körnchen, es entsteht das reife, homogen erscheinende Sekret. Wenn entsprechend viel Sekret entstanden ist, findet es in der Zelle

nicht mehr Platz, es wölbt das Exoplasma der Zelle dort, wo es am leichtesten möglich ist, nämlich am distalen Ende in das Gallenganglumen vor. So kommt es zur Ausbildung der Sekretfortsätze," . . Er konnte „das ganz verschiedene Verhalten der vermutlichen Vorstufe des Sekretes gegen die benutzten Farbstoffe" bei den einzelnen Tieren nachweisen.

Auch Clara (1) fand sichere Anzeichen einer apokrinen Sekretion in kleinen, mittleren und großen interlobulären Gallengängen der Kaninchenleber, ferner stellte er durch das verschiedene färberische Verhalten das Vorhandensein von mucösen und mucoiden Sekreten im Epithel der großen Gallengänge und der Gangdrüsen fest.

Während Clara berichtet, daß die Gallenkapillare in Zwischenstücke (intralobuläre Gallengänge) münden, deren flaches Epithel unfähig ist, apokrin zu sezernieren, im weiteren Verlaufe in die perilobulären Gallengänge übergehen, welche schon an der Sekretion im geringen Maße beteiligt sind, und schließlich die intrahepatischen Ductus biliferi interlobulares bilden, wird im Lehrbuch von Trautmann und Fiebiger (18) geschrieben, daß aus den Gallenkapillaren direkt die Ductus biliferi interlobulares hervorgehen. Auch ist in dem Buche von apokrinen Erscheinungen des Epithels der intrahepatischen Gallengänge nichts zu erfahren, lediglich vom Epithel der extrahepathischen Gänge wird erwähnt, daß es von sekretorischer Natur zu sein scheine.

In den drei letzteren Werken ist nichts über endoepitheliale Drüsen in den Gallenwegen zu erfahren.

Pfuhl (11) erwähnt in seiner Arbeit auch die Beobachtung von Cutore über intraepitheliale bezw. endoepitheliale Drüsen, doch er nimmt hierzu keine Stellung. Was die Stiftzellen anbetrifft, so bezeichnet er sie als funktionell minderwertige und geschädigte Zellen.

Da manche Autoren über den Aufbau der Wandung der Gallenwege sich nicht einig sind, so möchte ich hier kurz die Auffassung von Pfuhl einfügen.

Nach Pfuhls Feststellung (10, 11) schließen sich an die unter dem Epithel liegende und aus ziemlich lockerem Bindegewebe bestehende subepitheliale Schicht die Fibromuscularis mucosae an, welche sich aus einer Muskelhaut, die mit einer Fibrosa innigst verbunden ist, zusammensetze. Diese Fibromuscularis sei keineswegs mit der Tunica muscularis des Darmes zu vergleichen. Da aber Gallengänge und Gallenblase ihre Entstehung wohl einer Ausstülpung der Darmschleimhaut, an der die Tunica muscularis nicht beteiligt ist, verdanken, handele es sich in den Muskelzügen der galleführenden Hohlräume um eine Muscularis mucosae, die hier wegen ihrer Untrennbarkeit von einer Fibrosa als Fibromuscularis mucosae angesprochen werden müsse. Weiterhin behandelt der Autor die Frage, ob die Gallenblase selbständig kontraktionsfähig sei, und kommt zu dem Ergebnis, daß dies der Fall ist. Pfuhl stellt fest, daß daher auch die Schleimhautfalten und -Gruben infolge der Tätigkeit der Gallenblase fortwährend Veränderungen unterworfen sind. Er schreibt: „Angesichts dieser Formveränderung erscheint es nicht zweckmäßig, die Faltenbildungen der Gallenblase als eine feststehende Einrichtung zu beschreiben. Die Falten der Schleimhaut sind keine „Zotten“ und können nicht mit den Darmzotten in Vergleich gesetzt werden (Lütkens (1926)). Ebensowenig dürfen die Einsenkungen als „Krypten“ bezeichnet werden (Jurisch (1909)).“

Seeliger (16), welcher neben dem Bau der einzelnen Gallengangabschnitte Schleimbildung und Glykogengehalt im extra- und intrahepatischen Gallengangsystem untersuchte, beobachtete an Epithelien größerer Gänge (über 14 μ Durchmesser) apokrine Sekretion aber keine Becherzellen und keine Spur von Schleim. In septalen Gängen (Durchmesser über 20 μ) sah Seeliger dagegen in Epithelzellen eine lumenseitige Mucinzone. In der Pars intestinalis des Ductus choledochus sind vereinzelt Becherzellen. In der Gallenblase von Hund und Katze fand Seeliger neben Bildern apokriner Sekretion im lumenseitigen Teil der Epithelien Mucin in wechselnder Menge.

Die von Cutore und Jurisch gefundenen „tonnenförmigen Becherzellen“ und „Gruppen sekretvoller Zellen“ hat auch Seeliger in wechselnder Zahl beobachtet und als „Onkozyten“ bezeichnet, welche zu zwiebelförmig gestalteten Gruppen zusammentreten können. Stiftzellen fand Seeliger allerdings nicht.

Literaturzusammenfassung.

Ein Überblick über die wenig umfangreiche Literatur hinsichtlich der Drüsenbildung in der Schleimhaut der Gallenblase und Gallenwege läßt erkennen, daß zwar Drüsenbildungen bei den Haustieren in der Propia mucosae der Gallenblase und der Gallenwege zu finden sind, daß aber die Berichte über Befunde hinsichtlich der endoepithelialen Drüsen weit auseinandergehen.

Cutore fand Zellkomplexe, die als intraepitheliale Drüsen von ihm bezeichnet wurden, jedoch hielt er diese Befunde nicht für normal, nachdem der Einzelfall bei späteren Untersuchungen keine weiteren gleichartigen Feststellungen fand. Auch Jurisch fand, wie ja die Abbildung zeigt, ähnliche Gebilde wie Cutore, erkennt diese aber nicht als intraepitheliale bezw. endoepitheliale Drüsen an. Vollkommen negativ verliefen die Untersuchungen hinsichtlich der endoepithelialen Drüse in den Gallenwegen der Haustiere von Schache und d' Agata, sowie beim Menschen von Pfuhl. Auch Clara berichtet nichts über diese Glandulae. Den Feststellungen von Cutore und Jurisch reihen sich also nur noch Befunde von Shikinami und Seeliger an. Ersterer fand bei verschiedenen Haustieren deutlich abgesetzte Zellkomplexe, die er aber nicht als ausgesprochene knospenartige endoepitheliale Drüsenbildungen bezeichnete, letzterer bestätigte auch wie Cutore die Befunde besonderer Zellen und Zellgruppen im Epithel der Gallenblase von Katze und Hund und bezeichnet sie als „Onkozyten“.

Abgesehen von der Unklarheit über das Bestehen endoepithelialer Drüsenkomplexe in den Gallenwegen sind auch Unterschiede gegeben hinsichtlich der Oberflächenbildung der Schleimhaut: Während Cutore Falten der Mucosa in Form von Zottenbildungen zu erkennen geglaubt hat und Lütkens diese Falten der Schleimhaut mit Darmzotten in Vergleich gesetzt hat, Jurisch sogar die Schleimhauteinsenkungen als Krypten bezeichnet, tritt Pfuhl dieser Auffassung entschieden entgegen.

Über apokrine sekretorische Tätigkeit des Epithels der intra- und extrahepatischen Gallenwege konnten Mathis und Clara bedeutsame Feststellungen machen, indem sie apokrine Sekretionsformen nicht nur im Epithel der großen, sondern auch der mittleren und kleinen Gallengänge fanden. Auch Seeliger sah apokrine Sekretionsbilder in größeren Gallengängen und in der Gallenblase.

Material und Technik.

Bei meinen Untersuchungen gelangte Material vom Ductus choledochus, Ductus cysticus, von der Gallenblase, aus der Pfortengegend der Leber und vom Leberrand zur Verwendung, und zwar von vier Ziegen, drei Hunden, einem Kaninchen und vier Pferden von welch letzteren nur Material aus der Leber und vom Ductus choledochus in Betracht kam.

Ziegen und Pferde wurden nach Kopfschuß durch Eröffnen der Halsgefäße, das Kaninchen durch Genickschlag und die Hunde durch den elektrischen Strom getötet. Dann wurde die Haut abgestreift und die Bauchhöhle in der Medianlinie eröffnet. Besonderer Wert wurde darauf gelegt, daß die Teile möglichst aus den noch lebenswarmen Tieren genommen werden konnten, da sehr bald nach Todeseintritt die Loslösung und Zerstörung der Gallengangepithelien durch die Gallenflüssigkeit beginnt und so die Untersuchung zwecklos werden

würde (Romeis (13), Shikinami (17), Jurisch (6) u. a.). Leider waren mir die Ziegen nicht rechtzeitig zugänglich, und deshalb waren die Epithelien, zumindest die der Gallenblase, größenteils abgelöst.

Damit die Leberteile von der Fixierflüssigkeit einwandfrei durchtränkt werden konnten, wurde das Untersuchungsmaterial in 5—7 mm dicken Stücken in die Fixierflüssigkeit eingelegt. Die Gallenblase wurde in ihrer ganzen Ausdehnung herausgenommen, aufgetrennt und auf gefensterten Kork gespannt, wobei die Schleimhaut sich von der Unterlage abgekehrt befand. Ductus cysticus und Ductus choledochus blieben unaufgetrennt. Nach der Herausnahme wurden die Teile ohne Verzug in die Fixierflüssigkeit gegeben.

Die Objekte wurden fixiert nach der Methode Bouin, Romeis, Helly oder in Formol-Alkohol. Hiernach wurde behandelt mit Alkohohl in steigenden Konzentrationen von 60%igem bezw. nach Formol-Alkohol von 80%igem bis zum absoluten Alkohol. Nach Fixierung mit Helly wurde zunächst mit Jod-Alkohol zur Entfernung überschüssigen Sublimats und dann mit Alkohol wie vorher beschrieben behandelt. Zu Beginn meiner Tätigkeit wurde das Material nach der Alkoholreihe in Dioxan, Dioxanparaffin und Paraffin gegeben, dagegen wurde aber später statt Dioxan Methyl-Benzoat-Celloidin genommen, und es folgte Benzol, Benzol-Paraffin, Paraffin. Sämtliche Objekte wurden also in Paraffin eingebettet. Je nach Möglichkeit erhielten nun die Präparate Schnittdicken von 5 und 10 μ und sie wurden gefärbt mit Hämalaun-Eosin, Hämalaun-Benda oder Hämalaun-Mucicarmin (n. P. Mayer). Von den etwa tausend hergestellten Schnitten waren aus der Leber von zwei Pferden, einer Ziege und aus der Gallenblase von einem Hund etwa fünfhundert Schnitte seriengemäß angefertigt worden, die wegen der besseren Übersicht nur mit Hämalaun-Eosin und einer geringen Zugabe von Erythrosin gefärbt wurden.

Das Anfertigen von Serienschnitten erfolgte um festzustellen, ob endoepithelial-drüsenähnliche Gebilde nicht zufällig an ihrer Mündung schräg getroffene Ausführungsgänge tiefer gelegener Drüsen seien (Jurisch (7)), und ferner zu erfahren, ob die „endoepithelialen Drüsen" der Gallenwege nicht auf pathologischer Grundlage beruhen, also ob entzündliche Veränderungen aufzufinden sind.

Sämtliche Tiere mit Ausnahme von einem an nervöser Staupe erkrankten halbjährigen Hund zeigten vor der Tötung keine Krankheitserscheinungen.

Eine Zusammenstellung über Ursprung und Behandlung des Untersuchungsmaterials befindet sich am Schlusse der Arbeit.

Eigene Untersuchungen.

Der Übersichtlichkeit und Einfachheit halber wird zunächst über die Untersuchungen an den Leberschnitten in der Reihenfolge Ziege, Kaninchen, Hund, Pferd berichtet, und dann schließen sich entsprechend dem Wege, welchen die Galle der Reihe nach nehmen kann, die Untersuchungen des Ductus cysticus, der Gallenblase und des Ductus choledochus an.

A. Intrahepatische Gallengange.
(Ductus biliferi interlobulares).

a. Ziege.

Ziege, 4jährig, weiblich;
Bouin-Fixierung;
Färbung: Häm-Eos., Häm.-Benda, Häm-Mucicarm.;
Schnittdicke 5 μ.

In einem kleinen Gallengang der Leber mit einer Lumenweite von etwa 15 μ ist das flache Epithel mit einer Höhe von 4 μ und einer Zellbreite von ca. 6 μ fast ganz von den

mittelmäßig chromatinreichen, runden bis ovalen Kernen ausgefüllt, sodaß sich die Größenwerte der Kerne von denen der Zellen wenig unterscheiden lassen. Das Protoplasma ist wenig gefärbt und läßt keine Sekretionserscheinungen erkennen.

Dagegen sind die Epithelzellen von einem mittleren Gallengang (80 μ Lumenweite) schon von beträchtlicher Höhe (28 μ), aber geringerer Breite (4 μ). Während der basale Teil des Protoplasmas, in dem meist ein großer, ovaler Kern liegt, fast ungefärbt ist, erscheint es zwischen Kern und freiem Zellrand mit einer feinen Körnelung versehen, die zum distalen Ende hin bedeutend an Menge zunimmt, bis das Plasma nahe an der Zellgrenze ganz mit Körnchen angefüllt ist. Das freie Zellektoplasma fast aller Epithelzellen dieses mittleren Gallenganges ist gegen das Lumen zu kuppenartig vorgewölbt. Bei Färbung mit Hämalaun-Eosin erscheinen diese exoplasmatischen Partien meist vollkommen hell, jedoch durch Hämalaun-Muci-carmin werden sie rosarot, was wohl auf schleimähnliche Sekrete hinweist. Becherzellen sind nicht vorhanden. Die Epithelkerne sind teils rundlich, teils oval, manchmal chromatinreich, manchmal chromatinarm. Hie und da ist ein dunkler, lang gestreckter Kern zu sehen. In der Propria sind keine Gangdrüsen zu beobachten.

Ein großer Gallengang mit einer Lumenweite von 1 mm ist ausgekleidet mit hochzylindrischem, einschichtigem Epithel. Die Zellhöhe beträgt etwa 32—34 μ, und die Breite variiert zwischen 4 und 5 μ. Zellen und Kerne zeigen oft unter sich manche morphologische Verschiedenheiten. Die Zellen weichen voneinander ab in der Höhe und deutlicher noch in ihrer Breite. Einige sind hochzylindrisch und sehr schmal (bis 34 μ hoch, 3 μ breit) mit langem, stiftartigem und chromatinreichem Kern (10—14 μ lang, 2 μ breit). Teils ist das Protoplasma der Epithelzellen gut, teils weniger gut färbbar, ebenso verhält es sich mit den Kernen, die meist basal, manchmal dagegen auch mehr zentral in den Zellen liegen Unter ihnen sind vereinzelt oder in einer Reihe mehrere größere, chroma-

tinarme, blasige, wenig färbbare Kerne, im Innern meist mehrere Nucleoli enthaltend. Während die gewöhnlichen Zellkerne 10 μ Länge und 3 μ Breite aufweisen, sind die Blasenkerne 8 μ lang und 6 μ breit, ihre Zellen 24 μ hoch, 6 μ breit. Es ist also zu erkennen, daß die Zellen mit blasigem Kern deutlich von den übrigen Epithelzellen abweichen, sowohl in Höhe als auch in Breite Sie befinden sich oft in den Nischen der Gallengangschleimhaut, aber auch auf den Höhen der Falten. Ihr Protoplasma ist durch Hämalaun-Eosin meist wenig, dagegen um ein geringes mehr durch Hämalaun-Mucicarmin färbbar, wobei feinste Granula vom Kern aus sich lumenwärts verdichtend sichtbar werden, wodurch das distale Zellende eine etwas dunklere Tönung erhält als die Gebiete um den Kern und an der Zellbasis. Die Granula liegen manchmal förmlich in Reihen und täuschen eine feine Streifung vom Kern aus zum freien Zellrand ziehend vor. Vereinzelt sind im großen Gallengang becherartige, mit Mucicarmin deutlich färbbare Zellen. die sog. Becherzellen zu sehen, deren Sekrete oft zungenförmig in das Ganglumen ragen. Übrigens ist mehr oder minder Granula von schleimähnlichem Charakter in allen Epithelzellen des Ductus biliferus zwischen Kern und Lumen sichtbar und bildet sogar an einigen Zellen in den Gallengang ragende Kuppen. Auf Färbungen können ähnliche Erscheinungen bemerkt werden, wie diese schon beim mittleren Gallengang erwähnt worden sind; nur ist statt der körnigen mehr eine wabige Struktur des Protoplasmas zu sehen. Im Epithel befinden sich einige durchwandernde Lymphozyten.

In der mit sehr wenigen Muskelzügen versehenen Propria, welche von dichter Beschaffenheit ist, liegen zahlreiche Gangdrüsen, deren kegelstumpfartige, durchschnittlich 16 μ hohe Zellen im Innern ein wabiges Aussehen angenommen haben und durch Mucicarmin intensiv rot gefärbt werden. Die chromatinreichen Kerne sind teils oval, in der Mehrzahl jedoch vollkommen flach und an die Zellbasis gepresst. Die Lumen-

weite der Glandulae beträgt etwa 6 μ. Das Vorhandensein eines verhältnismäßig großen Lumens, die rein basalständigen, etwas zackigen Kerne, sowie endlich die Färbungsmöglichkeit mit Mucicarmin spricht dafür, daß es sich um Schleimdrüsen handelt.

Ziegenbock, $1^1/_2$jährig.
Formol-Alkohol-Fixierung;
Färbung: Häm.-Eos., Häm.-Benda, Häm.-Mucicarm.;
Schnittdicke: 5 und 10 μ.

In diesen Leberschnitten meines Untersuchungsmaterials sind nur kleine und mittlere interlobuläre Gallengänge anzutreffen. Da viel entzündliches Infiltrat in der Propria an der Peripherie der Gallengänge zu sehen ist und das Gangepithel sich teils von der Membrana propria abgelöst hat und zerstört im Lumen liegt, sind die Präparate für die Untersuchung ungeeignet.

Ziege, 2jährig, weiblich.
Romeis-Fixierung;
Färbung: Häm.-Eos., Häm.-Benda, Häm.-Mucicarm;
ca. 180 Serienschnitte; Färbung: Häm.-Eos.;
Schnittdicke 10 μ; Abbildungen 3, 4, 5, 6.

Die Struktur der Epithelzellen eines kleinen, interlobulären Gallenganges dieser Ziegenleber gleicht weitgehend der der ersten Ziege; auch hier läßt sich eine Sekretbildung nicht sicher nachweisen. Die Größenwerte sind folgende: Lumenweite des kleinen Gallenganges ca 12 μ, Epithelhöhe 4 μ, Zellbreite bis 7 μ, Kernlänge 6 μ und Kernbreite 4 μ.

An einem mittleren Gallengang mit einer Lumenweite von etwa 150 μ sind die 24 μ hohen und bis zu 6 μ breiten Epithelzellen deutlich sekretorisch tätig, denn zahlreiche sind an den freien Zellenden mit lappigen oder kuppenartigen Fortsätzen versehen. Das Protoplasma weist wieder die typische Körnelung auf und ist mit Mucicarmin rosa färbbar,

weshalb ich annehme, daß es sich um schleimähnliche Sekrete handelt. Im Epithel dieses mittleren Gallenganges befinden sich unter den gewöhnlichen Zellkernen mit einer Länge von 8 μ und einer Breite von 4 μ einzelne stiftartige, fast schwarze Kerne, die 14 μ lang und 2 μ dick sind, die Nuclei der Stiftzellen. Im Ganglumen werden ab und zu schleimartige Tröpfchen und Fäden bemerkt, welche bei apokriner Sekretion von den Zellen nach Bildung von lappen- und kuppenartigen Fortsätzen abgeschnürt worden sind.

In einem $^1/_2$ mm lumenweiten großen Gallengang mit einer Epithelhöhe von etwa 30 μ treten auch zahlreiche stift- und blasenartige Kerne neben ovalen, chromatinreichen auf, deren Maße hier nicht angegeben zu werden brauchen, da sie im wesentlichen mit denen bei der ersten Ziege gefundenen übereinstimmen.

Bei genauer Betrachtung des Epithelaufbaues fallen Besonderheiten auf. An einzelnen wenigen Stellen befinden sich nebeneinander 3—5 große, fast ungefärbte Zellen von bedeutend größerer Breite und etwas geringerer Höhe als die benachbarten, nämlich ihr Längsdurchmesser beträgt 28 μ und der Querdurchmesser bis 10 μ. Von der lumenseitigen Oberfläche weichen sie deutlich zurück und geben infolgedessen eine kleine Krypte frei oder sie liegen in der Tiefe einer Schleimhautfalte. Diese soeben erwähnten Zellen, die in ihrer Gesamtheit einer sich öffnenden Knospe gleichen, sind etwa von faßdaubenähnlicher Form Während sie gegen die Membrana propria zu, die sie etwas in die Tiefe zurückdrängen, an den Enden abgerundet sind, sehen die dem Lumen zugekehrten fast wie abgeschnitten aus. In der unteren Hälfte nahe unter der Zellmitte befindet sich jeweils ein großer Kern. Die meisten sind nebeneinander auf gleicher Höhe, doch einzelne sind näher zum Gallenganglumen oder zur Zellbasis gelagert. Deutlich sind unter ihnen Größenunterschiede bemerkbar Im allgemeinen sind sie von Eiform mit einem größten Durchmesser von 8 μ und einem kleinsten Durch-

messer von 6—7 μ; der eine oder andere ist flacher oder mit einer geringfügigen Eindellung versehen. Im Innern dieser Kerne, die durch ihren Chromatinmangel ein blasiges Aussehen angenommen haben, können meist mehrere Nucleoli erkannt werden. Bemerkenswert an diesen Zellen ist, daß das Protoplasma fast unfärbbar ist. Mit Hämalaun-Eosin wird nur eine schwachblaue Tönung erreicht, und es läßt sich dann in den Zellen in den lumenwärts gerichteten Teilen eine kaum erkennbare feine Granulation feststellen. Es kann das Zellinnere, abgesehen von den Zellgrenzen und dem deutlich konturierten Kern, fast als homogen angesprochen werden.

Ähnliche Komplexe von hellen Zellen im Gallenblasenepithel wurden von Cutore bei einem Hund und von Seeliger bei Hund und Katze beobachtet (siehe Literaturübersicht). Cutore bezeichnet sie als „intraepitheliale Drüsen" und Seeliger als „Onkozyten". Da aber das Aussehen der eben beschriebenen Zellgruppen charakteristisch knospenähnlich ist, halte ich die Bezeichnung „Knospendrüsen" für sehr geeignet. Daher werde ich sie gegebenenfalls in meinen weiteren Ausführungen so nennen.

In den Abbildungen 3, 4, 5 und 6 sind Knospendrüsen photographisch und zeichnerisch dargestellt. Besonders in den Abb. 3 und 4 ist sehr deutlich die charakteristische Knospenform wiedergegeben. Hier findet sich die lumenwärts eine kleine Krypte bildende Drüse in der fast ebenen Epithelschicht, während, wie die Abb. 5 und 6 zeigen, diese Knospendrüse am Grund einer Schleimhautfalte liegt.

Das zu diesen Drüsen benachbarte Epithel macht den Eindruck, als sei es stark zusammengepresst. Diese hohen, schmalen Zellen, deren Form wahrscheinlich auf dem mechanischen Effekt des Seitendrucks beruht, den die Drüsen auf sie ausüben, sind größtenteils leicht gebogen und schließen sich mit ihren konkaven Flächen an die hellen Zellgruppen an, wobei sie diese an Höhe um ein kleines Stück überragen, was deutlich in den Abbildungen 3 und 4 zu sehen ist. Sie

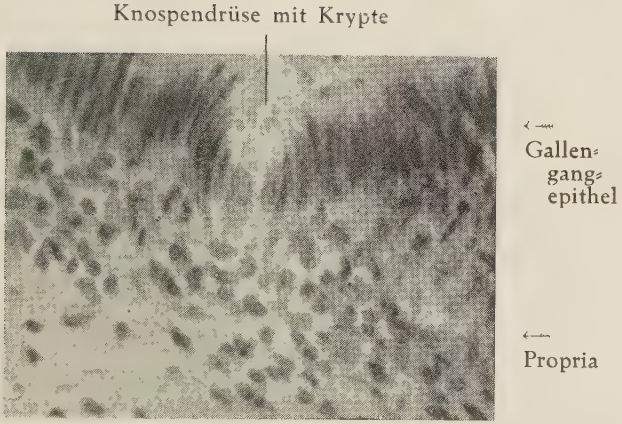

Abb. 3.

Größerer Gallengang der Ziege (♀, 2jährig).
Schnittdicke 10 μ.
Romeis, Hämalaun-Eosin.
Zeiß Objekt.: 40; 0,65; 0,17.
Zeiß Ocul.: 10 x.
Vergrößer.: 1 : 680.

Abb 4.

Dasselbe Präparat wie bei Abb. 3
nach dem Mikroskop gezeichnet.

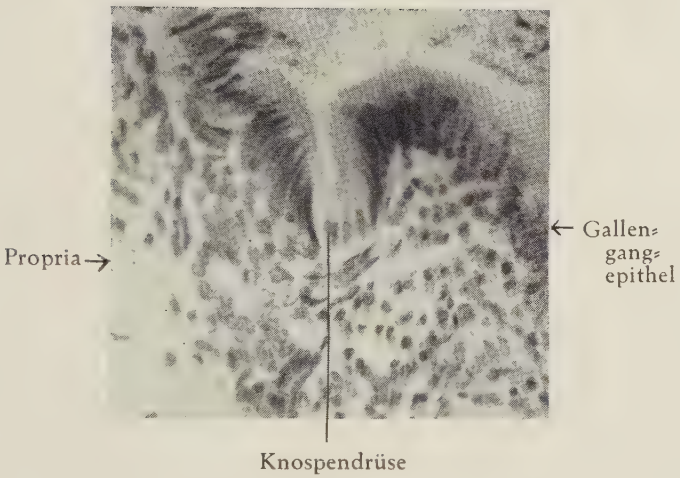

Abb. 5.

Größerer Gallengang der Ziege (♀, 2jährig)
Schnittdicke 10 μ.
Romeis, Hämalaun-Eosin.
Zeiß Obj.: 40; 0,65; 0,17.
Zeiß Ocul.: 7 x.
Vergrößer.: 1 : 450.

Abb. 6.

Dasselbe Präparat wie bei Abb. 5
nach dem Mikroskop gezeichnet.

enthalten im Protoplasma zahlreiche, feine Granula und erscheinen daher dunkler. Die langen, undurchsichtigen Kerne sind oft von stiftartiger Form oder an dem dem Lumen zugekehrten Ende etwas dicker und heller. Die Zellen mit stiftartigem Kern, von Jurisch (6), Shikinami (17) und anderen Autoren kurz „Stiftzellen" genannt, scheinen sich an einer mucoiden Sekretion in geringem Maße zu beteiligen, was bei Mucicarminfärbung erkennbar wird, wobei in den distalen Zellenden schleimähnliche Granula sichtbar werden. Wohl den Hauptanteil an dieser Sekretion nehmen die gewöhnlichen Gallengangepithelien, von denen manche mit tröpfchenartigen Bestandteilen fast angefüllt sind. Hin und wieder sind Becherzellen zu sehen, die Produzenten echten Schleims; dagegen fehlen in der Propria, die im derben Bindegewebe nur höchst selten einige Muskelzellen führt, die Gangdrüsen vollkommen.

In 180 Serienschnitten, welche zur Klarstellung dienen sollten, ob die endoepithelialen Knospendrüsen ihre Zellgruppierungen anderen Ursachen verdanken, habe ich keine solche Zellkomplexe mehr gefunden, was auf eine recht spärliche Verteilung dieser Drüsen hindeutet.

Ziege, 3jährig, weiblich.
Formol-Alkohol-Fixierung;
Färbung: Häm.-Eos., Häm.-Benda, Häm.-Mucicarm.;
Schnittdicke: 5 μ.

Die kleinen und mittleren Gallengänge der Leber dieser Ziege haben ähnliche Epithelverhältnisse, wie sie in den vorher beschriebenen Präparaten schon gekennzeichnet worden sind. Auch hier treffe ich erst in mittleren Gallengängen auf Sekretionserscheinungen in den Epithelzellen die im lumenseitigen Ende mit Mucicarmin färbbare Granula enthalten. Aber die freie Zellgrenze hat ein eigenartig zerfranstes Aussehen und ist fast bürstenartig gestaltet. Diese Veränderungen mögen vielleicht auf dem zersetzenden Einfluß der Gallenflüssigkeit beruhen, da das Untersuchungsmaterial erst $2^1/_2$ Stunden post mortem in die Fixierflüssigkeit gelegt werden konnte.

In großen Gallengängen beobachtete ich nur einige wenige Epithelzellen, die noch an der Membrana propria haften, aber auch diese sind verändert. Vom Kern ist nichts mehr zu sehen. Die undeutlichen Zellgrenzen umschließen eine diffus granulierte, leicht violett gefärbte Zellmasse. Im Lumen befindet sich massenhaft Detritus. In der Propria, an der die Gallenflüssigkeit ebenfalls zerstörend eingegriffen hatte, sind noch einige tubulöse Gangdrüsen vom mucösen Typus zu erkennen.

b. Kaninchen.

Kaninchen, 4 Monate alt, weiblich.
Helly-Fixierung;
Färbung: Häm.-Eos., Häm.-Benda, Häm.-Mucicarm.;
Schnittdicke: 10 μ.

Das Epithel eines kleinen interlobulären, etwa 10 μ lumenweiten Gallenganges besteht aus einer Lage kleiner, kubischer Zellen, deren Höhe und Breite etwa 6 μ betragen. Die fast runden Nuclei besitzen einen Durchmesser von 5 μ. Das freie Zellende einiger Epithelien scheint etwas in das Lumen kuppenartig vorgedrängt zu sein, während das Protoplasma feine Körnchen enthält, die allerdings durch Mucicarmin nicht gefärbt werden. Das Epithel dieses kleinen Gallenganges scheint schon die Fähigkeit zu besitzen, Sekrete zu erzeugen und an die Gallé abzugeben.

Die mittleren Gallengänge mit einer Lumenweite von etwa 50 μ ähneln schon weitgehend den großen Gallengängen, denn ihre Epithelzellen sind hoch und schmal und sind mit langen, fast stiftartigen und kompakten basalständigen Kernen versehen. Die Zellhöhe beträgt 18 μ, die Breite 5 μ und die Kerne sind 8 μ lang und 3 μ dick. An den Epithelzellen sind nur sehr geringe oder keine sekretorische Fortsätze zu beobachten.

Ein großer Ductus biliferus mit einer Lumenweite von fast 200 μ ergibt in den Epithelmessungen keine nennenswerten Unterschiede zu denen des mittleren Gallenganges. Das Epithel variiert an Höhe mehr zwischen 18 und 20 μ. Das Protoplasma dieser Zellen ist zwischen Kern und Lumen meist etwas dunkler gefärbt, doch läßt sich eine Körnelung hier kaum beobachten. Sehr deutlich und formenreich sind die Sekretfortsätze, die sich an manchen freien Zellenden befinden und kugel-, blasen-, flaschenkürbisartig in das Lumen ragen und auch in Mengen frei im Gang liegen und hier kugelrunde Form angenommen haben. Sie färben sich mit Hämalaun nur leicht bläulich und sind sonst vollkommen homogen. Es handelt sich um apokrine Sekretionserscheinungen.

c. Hund.

Hund, $^1/_2$jährig, männlich.
Formol-Alkohol-Fixierung;
Färbung: Häm.-Eos., Häm.-Benda, Häm.-Mucicarm.;
Schnittdicke 5 und 10 μ.

Ein im Lumen 10 μ großer Gallengang zeigt schon deutlich sekretorische Tätigkeit, denn die mit einem hellen, runden, 5 μ dicken Kern versehenen kubischen, 8 μ hohen Epithelzellen sind in der Lumenperipherie mit Granula gut sichtbar durchsetzt, die sich mit Mucicarmin rosa färben lassen Die Mehrzahl der basalständigen, formverschiedenen Zellkerne eines mittleren Gallenganges (Lumenweite 70 μ) sind chromatinreich und verhältnismäßig klein, nämlich oft nur 3 μ dick und 4 μ lang, während die Epithelzellen bis 28 μ hoch und 4 μ breit sind. Das Protoplasma enthält große Mengen an Sekreten, die durch feine Körnchen dargestellt sind, welche nahe am Kern beginnend sich zum Lumen hin mehr und mehr verdichten, jedoch kurz unterhalb der freien Zellwand, die stark ins Ganglumen vorgebuchtet ist, verschwinden die Körnchen in einigen Zellen fast ganz und so erscheint hier

eine helle, homogene Zone. Einige auf apokrine Art abgegebene Sekretkügelchen liegen im Ganglumen. Durch Mucicarmin nehmen die körnigen Sekrete eine schwachblau-rote Färbung an. Zwischen den granulierten Zellen befindet sich ab und zu eine sekretarme Zelle, deren Protoplasma ziemlich hell erscheint.

Im Epithel eines größeren Gallenganges mit 300 μ Lumenweite, in dem bereits auch einige stift- und blasenkernige Zellen auftreten, ist das Sekret teils körnig, teils wabig im Protoplasma verteilt und verdichtet sich in den lumenseitigen Zellenden zu einer dunklen blau-roten Masse, während von hier aus finger- bis blasenartige Zellfortsätze, die homogen und fast farblos sind, ins Lumen ragen und mitunter gerade im Begriff sind, sich von der Epithelzelle zu lösen. Das Epithel erreicht eine Höhe von über 30 μ.

Die Propria enthält keine Gangdrüsen, auch sind keine Muskelzüge zu sehen.

Hund, 14jährig, männlich.
Formol-Alkohol-Fixierung;
Färbung: Häm.-Eos., Häm.-Benda, Häm.-Mucicarm.;
Schnittdicke 10 μ.

Das Untersuchungsmaterial ist nicht einwandfrei, denn die Gallenflüssigkeit hat die Epithelzellen der großen und mittleren Gallengänge von der Unterlage abgehoben, sodaß sie nun teils zerstört in dem Ganglumen liegen, außerdem sind im Leberparenchym neben einer starken Haemosiderinablagerung auch stellenweise herdartige Rundzelleninfiltrate zu finden.

In kleinen Gallengängen ist in den den Lumina zugewandten Abschnitten des Epithels eine Sekretbildung zu beobachten. Die Körnchen lassen sich mit Mucicarmin rot färben. In der Umgebung der großen Gallengänge, in der Propria, sind keine Gangdrüsen zu sehen.

Hund, 7 Monate alt, weiblich.
Formol-Alkohol-Fixierung;
Färbung: Häm.-Eos., Häm.-Benda, Häm-Mucicarm.;
Schnittdicke 5 μ.

Die 8 μ hohen kubischen Zellen eines kleinen Gallenganges sind deutlich mit Sekretkörnchen versehen, die mit Eosin leicht rötlich färbbar sind. Eine Vorbuchtung der Zellwand ins Lumen ist nicht zu beobachten. Das Epithel ist mit verhältnismäßig hellen Kernen ausgestattet, die meistens etwa 5 μ dick sind, aber oft eine verschiedenartige Form zeigen, wie dies nicht selten bei Hunden zu beobachten ist.

An zahlreichen Epithelzellen eines mittleren Gallenganges (Lumenweite ca 60 μ) sind schöne Bilder der apokrinen Sekretion zu sehen, manchmal ragt die Zelle nur kuppenartig, manchmal blasen- oder fingerartig ins Lumen vor. Zwischen Kern und freiem Zellende ist das Protoplasma von körniger oder wabiger Struktur und mit Eosin in geringem Maße färbbar. Stiftzellen und blasenkernige Zellen, die meistens oder immer gleichzeitig nebeneinander auftreten, sind auch hier hin und wieder im Epithel verstreut.

Auch in der Auskleidung eines großen Ductus biliferus interlobularis sind die Verhältnisse ähnlich gestaltet. Das Epithel erreicht die Höhe von 28 μ. Gewöhnlich liegen die Zellkerne nahe an der Membrana propria, aber einzelne befinden sich auch zentral oder sogar in den Zellen noch mehr lumenwärts. Nicht selten sind die Nuclei ganz klein und sehr dunkel gefärbt, auch das Epithel hat dann etwas an Höhe eingebüßt. Es macht den Eindruck, als ginge das Epithel mit Plasma und Kern an diesen Stellen allmählich atrophisch zugrunde. Die Sekretionserscheinungen sind ähnlich, wie sie beim mittleren Gallengang beschrieben worden sind, nur sind hier manchmal die Sekretfortsätze zersprengt, und die Zelloberfläche sieht daher zerfasert aus. Becherzellen sind auch in diesen Präparaten nicht beobachtet worden, ebenfalls fehlen in der Propria Gallengangdrüsen.

d. Pferd.

Pferd, 17jährig, männlich.
Formol-Alkohol-Fixierung;
Färbung: Häm.-Eos., Häm.-Benda. Häm.-Mucicarm.;
Schnittdicke 5 μ.

Besonders zwei Zellformen sind im Epithel eines großen Gallenganges mit einer Lumenweite von etwa 2 mm deutlichst zu unterscheiden. Während die Mehrzahl der zylindrischen Zellen 30 μ hoch und 4 μ breit ist und einen basalständigen Kern besitzt, befinden sich zwischen ihnen einzelne Gruppen von 5—7 etwa 28 μ hohen und bis 7 μ breiten Zellen, die nicht nur durch ihr helles Protoplasma und den chromatinarmen Kern, sondern auch durch ihre typische Form auffallen. Die äußeren Zellen dieser Komplexe sind oben und unten faßdaubenähnlich zusammengebogen, sodaß sie einer Knospe nicht unähnlich aussehen. Gegen die Tunica propria zu, die sie entweder nur berühren oder auch etwas in die Tiefe zurückdrängen, sind die Zellen abgerundet. An den lumenseitigen Enden, wo sie mitunter eine kleine Krypte bilden, sehen sie teils wie abgeschnitten aus oder weisen auch Einschnürungen auf. Hier sind die Zellenden meist ungefärbt und homogen, während besonders zwischen diesen Abschnitten und den Nuclei im Protoplasma eine feine Körnelung zu sehen ist. Die Grenzen dieser Zellen sind unter sich und gegen das benachbarte Epithel deutlich gekennzeichnet, auch die Kernränder sind scharf abgesetzt. Im Innern der chromatinarmen und daher blasigen Nuclei, die gewöhnlich von eirunder Form, jedoch manchmal auch flaschen- und biskuitartig sind, können Nucleoli erkannt werden. Die etwa 5 μ breiten Kerne variieren in Längen zwischen 5 und 8 μ.

An diese soeben beschriebenen Zellgruppen schließen sich oft hohe, schmale Zellen an, die, da sie leicht gebogen sind, sich mit ihren konkaven Flächen an erstere anschmiegen. Ihr

Protoplasma ist gut gefärbt und der Kern zeigt sich chromatinreich, lang und schmal, von stiftartiger Form.

Das gewöhnliche Epithel weist insofern mit den hellen Zellgruppen gemeinsames auf, als auch in diesen Epithelien das Protoplasma eine Körnelung zeigt, die sich vom Kern aus zum Lumen hin merklich verdichtet, aber kurz vor dem Zellende plötzlich aufhört und in eine helle, homogene Zone übergeht, aber dennoch sind im allgemeinen diese Zellen dunkler. Auf Eosinfärbung werden die Sekretkörnchen rötlich, was an den Granula der faßdaubenähnlichen Zellen nicht so deutlich in Erscheinung tritt. Auf Mucicarmin reagieren keine Zellen des Gangepithels, dagegen wohl die Drüsen, welche hier und da im subepithelialen Bindegewebe zu sehen sind.

Die kegelstumpfartigen Zellen dieser Tubuli, die ein Lumen mit einer Weite von 6—8 μ umstellen, sind fast vollkommen durch Mucicarmin rot gefärbt. Die basalständigen Kerne sind rund oder flach. In der Propria sind einige wenige Muskelzellen zu finden.

Mittlere und kleine Gallengänge scheinen sich nicht an einer apokrinen Sekretion zu beteiligen.

Aus Vorstehendem kann ersehen werden, daß die hellen faßdaubenähnlichen Zellgruppen Knospendrüsen darstellen, deren Abschnürungen apokrine Sekretionsart vermuten lassen. Die Drüsentubuli in der Propria sind mucöse Gallengangdrüsen. Andere Glandulae habe ich nicht gesehen.

Pferd, 13jährig, weiblich.
Formol-Alkohol-Fixierung;
Färbung: Häm.-Eos., Häm.-Benda, Häm.-Mucicarm.; Serienschnitte; Färbung: Häm.-Eos.;
Schnittdicke 5 μ; Abbildung 7.

Schon die kleinen und mittleren Gallengänge sind verhältnismäßig stark sekretorisch tätig. In einem kleinen Ductus biliferus interlobularis mit einer Lumenweite von 8 μ, der

ausgekleidet ist von 8 μ hohen und 6 μ breiten Zylinderzellen mit basalständigen, runden Kernen, ist das Protoplasma in lumenwärts gerichteten Zellabschnitten einerseits durch Eosin färbbar, und es sind dann feine Körnchen zu sehen, die mitunter reihenweise angeordnet sind, andererseits ist in einigen wenigen Zellen auch durch Mucicarmin eine rote Tönung zu erzielen, wobei schleimähnliche Sekrete nur nahe am Lumen sichtbar werden. Zuweilen sind einige Zellenden in den Gang vorgebuchtet, was jedoch noch deutlicher und auffälliger in mittleren Gallengängen (mit etwa 120 μ weiten Lumina) ist, in denen die distalen Zellbezirke auch heller, d. h. körnchenfrei sind.

In einem großen Ductus biliferus ist der Epithelaufbau vollkommen indentisch mit dem des Untersuchungsmaterials der ersten Pferdeleber. Zwischen 30 μ hohen und 4 μ breiten Zellen, die in der Mehrzahl im Epithel vertreten sind, liegen eingestreut die eigenartigen faßdaubenähnlichen, hellen Zellgruppen, die aus 5 -7 oder mehr Zellen bestehen (Abb. 7), deren Höhe 28 μ und Breite 7—8 μ beträgt. Die blasenartigen, eiförmigen Kerne, welche sich auch wie Nuclei des übrigen Epithels in der unteren Zellhälfte befinden, sind etwa 7 μ lang und 4 μ dick. Auch neben diesen Knospendrüsen, wovon ich eine Drüse in Abb. 7 zeichnerisch dargestellt habe, befinden sich meistens die gebogenen Stiftstellen, die ihre charakteristische Gestalt wohl durch den Seitendruck angenommen haben, den die Drüsen auf sie einwirken lassen. Im übrigen sind die sehr feinen Granula in den Bezirken zwischen Kern und Lumen im Zellplasma der Glandulae durch Eosin nur geringgradig färbbar, aber sehr selten sprechen einige Körnchenhaufen auf Mucicarmin deutlich an. Die freien Drüsenzellenden, welche fast regelmäßig Einschnürungen aufweisen und daher knopfartig aussehen (s. Abb. 7), bleiben farblos und homogen.

In der Propria, in der stärkere Muskelzüge nach verschiedenen Richtungen verlaufen, sind zahlreiche Drüsentubuli angeschnitten worden. Die Zellen sind kegelstumpfförmig und



Abb. 7.

Größerer Ductus biliferus einer 13jährig. Stute.
Schnittdicke 5 μ.
Formol-Alkohol, Hämalaun-Mucicarmin.
Nach dem Mikroskop gezeichnet.

besitzen einen runden, chromatinarmen, basalständigen Kern, der oftmals in dem mit Mucicarmin vollständig rot gefärbten, sekretreichen Protoplasma kaum zu erkennen ist; auch die Lumina der Tubuli sind nicht selten mit demselben Sekret angefüllt. Es handelt sich hier um mucöse Gallengangdrüsen.

Die Untersuchung der 180 Serienschnitte, die aus dem im Kapitel „Material und Technik" angeführten Grunde hergestellt worden sind, bringen keine neuen Ergebnisse.

Pferd, 16jährig, weiblich.
Formol-Alkohol-Fixierung;
Färbung: Häm.-Eos., Häm-Benda, Häm.-Mucicarm.;
Serienschnitte; Färbung: Häm.-Eos.; Schnittdicke 5 μ.

Den Anzeichen nach ist die Leber cirrhotisch verändert, auch besteht eine Haemosiderose, dennoch werde ich versuchen, die Epithelverhältnisse der Gallengänge zu beschreiben.

In einem kleinen Ductus biliferus interlobularis (8 μ Lumenweite), dessen Epithelzellen 7 μ hoch und 6 μ breit und mit hellen, basalständigen Kernen versehen sind, ist jede Zelle an einer schleimähnlichen Sekretion beteiligt, denn durch Mucicarmin werden Granula in den lumennahen Zonen des Protoplasmas intensiv rot.

Bei einem mittleren Gallengang (ca. 400 μ Lumenweite) scheint dagegen keine Sekretion stattzufinden. Hier schwankt die Epithelhöhe bedeutend, sie erreicht etwa 30 μ. Die in der unteren Zellhälfte befindlichen Kerne sind gewöhnlich langoval und chromatinreich, doch es treten auch stift- und blasenkernige Zellen auf. Einige Epithelien sind sehr niedrig, die Kerne auffallend klein und fast schwarz. Diese Zellen gehen anscheinend zugrunde.

Ein großer Gallengang, der zwischen mächtigen Bindegeweben liegt, sieht stark zusammengepreßt aus. Sein Epithel variiert in der Höhe von 16—32 μ, woraus ersichtlich ist, daß hier nicht normale Verhältnisse vorliegen. Die meisten Zellen,

welche kleine Kuppen in das Lumen vortreiben, beteiligen sich an einer Sekretion schleimähnlicher Stoffe, was die Mucicarminfärbung anzeigt. Die Nuclei bestehen teils aus chromatinreichen, ovalen, teils aus chromatinarmen, blasigen Kernen und wieder sind einzelne oder mehrere Stiftzellen zu finden.

In der Propria sind wenige, zusammengepreßte Drüsentubuli, deren Epithel im Gebiete an den freien Zellenden durch Mucicarmin gut gerötet ist. Die Kerne sind neben einigen ausnahmsweise flachen meist rund und liegen am Grunde der Zellen. Die Lumen dieser mucösen Gallengangdrüsen sind mit Schleim angefüllt. In 90 Serienschnitten sind keine anderen Glandulae, auch keine Knospendrüsen, zu finden.

Pferd, 20jährig, Wallach.
Formol-Alkohol-Fixierung; Färbung: Häm.-Benda;
Schnittdicke 10 μ; Abbildung 8.

Ein im Lumen 16 μ weiter kleiner, interlobulärer Gallengang ist ausgestattet mit Epithelzellen von 12 μ Höhe und 6 μ Breite. Die basalständigen Kerne sind rund und besitzen einen Durchmesser von 4 μ. Auch am Untersuchungsmaterial, das mit Hämalaun-Benda gefärbt worden ist, kann im Epithel des kleinen Gallenganges die Fähigkeit zu sezernieren erkannt werden. Das Protoplasma enthält zwischen Kern und Lumen Sekretkörnchen. Die lumenseitige Zellgrenze ist vorgewölbt und das Plasma in ihrem Bereich fast homogen.

Ein großer Gallengang mit einer lichten Weite von $^1/_2$ mm zeigt im einschichtigen Zylinderepithel zwei grundsätzlich verschiedene Zellformen. Die Mehrzahl der Zellen, deren Protoplasma eine gut färbbare, teils wabige, teils körnige Struktur hat, ist etwa 30 μ hoch und 4 μ breit, besitzt einen chromatinreichen, basalständigen Kern von 8 μ Länge und 4 μ Dicke, dessen Form rund bis oval ist. Zwischen diesem Epithel liegen einzelne Gruppen von 6—10 Zellen, deren Gestalt und Aussehen ganz charakteristisch ist. Bei flüchtiger Betrachtung fällt

zunächst das helle Protoplasma auf. Die Kerne sind groß, blasenartig und von verschiedener Form, vorherrschend sind eirunde Nuclei mit einer Kernlänge von 8 μ und einer Breite von 5 μ. Die Zellen sind von faßdaubenähnlicher Gestalt, d. h. die Zellen sind mit den Enden zur Mitte ihrer Gruppe hin zusammengeneigt. Sie sind etwa 26 μ hoch und 6 μ breit. Abb. 8 veranschaulicht die charakteristischen, deutlich umschriebenen Zellkomplexe. Das Protoplasma ist in der Nähe der Basis und im Bereich der Kerne wenig gefärbt, vom Kern aber zum Lumen hin verdichten sich mehr und mehr feinste Granula, die jedoch nahe am Lumen in eine homogene Masse übergehen. Das Zellende sieht hier kuppen- oder knopfartig aus oder schließt vollkommen eben ab. Im letzteren Falle sind oft kugelartige Sekrete in den von den knospenähnlichen Zellgruppen gebildeten Kyrpten oder im Ganglumen anzutreffen. (s Abb. 8). Neben diesen hellen Zellkomplexen finden sich schlanke hohe Zellen mit stiftartigen, dunklen Kernen, sogenannte Stiftzellen. Die beschriebenen hellen Zellgruppen sind Knospendrüsen, deren Sekretion von apokriner Art ist. An in der Propria befindlichen Gallengangdrüsen mit Lumenweiten von 4—6 μ läßt sich der Charakter wegen der Färbung nicht genau bestimmen.

B. Extrahepatische Gallenwege einschl. Gallenblase.

I. Ductus cysticus.

a. Ziege.

Ziege, 4jährig, weiblich.
Bouin-Fixierung;
Färbung: Häm.-Eos., Häm.-Benda, Häm.-Mucicarm.;
Schnittdicke 10 μ.

Der Ductus cysticus mit einer lichten Weite von etwa 1 mm ist mit einem einschichtigen Zylinderepithel versehen,

dessen Zellen etwa 25 μ hoch und 5 μ breit sind. Der basalständige Kern ist gewöhnlich oval und chromatinreich, 10 μ lang und 4 μ dick, aber vereinzelt sind auch blasige und stiftartige Nuclei zu sehen. Da lumenseitig die Zelle sehr scharf abgesetzt ist, scheint hier ein Cuticularsaum vorzuliegen. Er erweist sich bei Hämalaun-Eosin-Färbung fein gestrichelt, was vielleicht durch die Einwirkung der Gallenflüssigkeit hervorgerufen worden ist, die auch bereits Teile des Epithels von der Membrana propria abgehoben hat. Die basalen Bezirke des Protoplasmas sind ziemlich hell, während vom Kern aus zum Lumen hin immer gehäufter Körnchen auftreten, wodurch diese Gebiete einen tieferen Farbton erfahren. Während unter der Cuticula, die selbst vor jeder Zelle ins Lumen vorgebuchtet oder anscheinend stellenweise auch unterbrochen ist, das Protoplasma bei Hämalaun-Eosin-Färbung vollkommen durchsichtig erscheint, wird hier durch Mucicarmin deutlich eine Rotfärbung erzeugt. Oft ragen Sekretfäden ins Ganglumen. Von der ebenen Epitheloberfläche gehen einzelne Einsenkungen und Falten schräg oder senkrecht in die Schleimhaut.

In der subepithelialen Schicht — ich benutze an der Gallengangwand die Schichteinteilung nach Pfuhl — sind zahlreiche Drüsentubuli angeschnitten, die mehrere grundsätzlich verschiedene Merkmale haben. In den meisten Drüsen ist deutlich ein 4 μ großes Lumen zu sehen. Es ist umgeben von kegelstumpfartigen Zellen, die im unteren Drittel einen runden, hellen oder abgeflachten, dunklen Kern enthalten. Das Protoplasma dieser Zellen nimmt in Lumennähe durch Mucicarmin eine tiefrote Farbe an, während dies im Gebiet um und unter dem Kern nicht der Fall ist. Die Lumina sind mit rotgefärbtem Sekret oft angefüllt. Die zweite Drüsenart ist von wesentlich anderer Konstruktion und bedeutend seltener vertreten. In ihr ist kaum ein Ausführungsgang zu erkennen. Die Zellen sind von verschiedenartiger Form und führen einen ziemlich dunklen, runden Kern. Das Protoplasma ist mit Eosin rot färbbar, nicht aber mit Mucicarmin.

Erstere Glandulae sind mucöse, letztere seröse Gallengangdrüsen.

Unter der subepithelialen Schicht folgt die derbe Fibromuscularis mucosae, die hier meist aus straffem Bindegewebe besteht, das nur spärliche Muskelzüge enthält. Die ganze Wandung des Ductus cysticus besitzt eine Mächtigkeit von fast 2 mm.

Ziegenbock, $1^1/_2$jährig.
Formol-Alkohol-Fixierung;
Färbung: Häm.-Eos., Häm.-Benda, Häm.-Mucicarm.;
Schnittdicke 10 μ.

Bei Untersuchung des Materials mit schwacher Vergrößerung ist das auffälligste die überaus zahlreiche Verteilung der Schleimhautfalten und Gruben, dann die Schnitte durch eine Menge von Drüsenläppchen, die bald ziemlich oberflächlich in der subepithelialen Schicht. bald auch in der Fibromuscularis liegen, weiterhin können einige Lymphfollikel beobachtet werden.

Bei starker Vergrößerung ist zu sehen, daß der Ductus cysticus mit einer Lumenweite von 970 μ von einem hohen, einschichtigen Zylinderepithel ausgekleidet ist, dessen in der Mehrzahl dunkle, ovale Kerne meist nahe an der Membrana propria liegen. Die Zellen messen 28 μ an Höhe und 6 μ an Breite, die Nuclei sind 8 μ lang und 4 μ dick. An mit Mucicarmin gefärbten Präparaten ist zu sehen, daß die Oberfläche des ganzen Epithels von einem schleimartigen Sekret überzogen ist. Dicht unter der Cuticula ist in einer schmalen Zone jeder Zelle derselbe rot gefärbte Stoff körnchenartig angesammelt. Mitunter ragt dieses Sekret kuppen- bis zungenförmig ins Lumen. Im Epithel der Schleimhautgruben und in den Tiefen der Falten sind Schleimgranula und Tröpfchen so reichlich in den Zellen enthalten, daß angenommen werden kann, daß in der Sekretabgabe ins Lumen eine Verzögerung eingetreten ist, die eine Stagnation von Schleim in den Zellen

hervorgerufen hat. Bei Betrachtung des Epithels an einem Schnitt, der mit Hämalaun-Eosin gefärbt ist, bemerke ich im Kernbereich oder kurz oberhalb beginnend feine bläuliche Granula, die lumenwärts an Menge zunehmen, unter der Cuticula ihre größte Dichte und damit dunkelste Färbung erreichen oder im letzten Abschnitt in eine auffallend helle Zone übergehen.

Die Mehrzahl der in der subepithelialen Schicht und Fibromuscularis gelegenen Drüsen reagiert deutlich auf Mucicarmin, wobei das Protoplasma mitunter vollkommen rot gefärbt ist. Die Zellen dieser Drüsen, die ein etwa 4 μ weites Lumen begrenzen, enthalten einen runden oder flachen, hellen oder dunklen Kern. Diese hier angeschnittenen Tubuli sind mucöse Gallengangdrüsen. In ihrer Nachbarschaft oder unter ihnen selbst befinden sich einige wenige Glandulae, die spezifisch von Eosin eine rötliche Färbung annehmen. Die Lumina sind sehr eng und meist nicht zu sehen. Im Protoplasma der verschieden geformten Zellen liegt ein rundlicher dunkler Kern. Es handelt sich in diesen Zellkomplexen um seröse Gallengangdrüsen.

Die Muskelzellen der Fibromuscularis bilden keine gegeschlossene Schicht, vielmehr fehlen sie stellenweise vollständig, um anderswo wieder gehäufter aufzutreten. Die Wandung dieses extrahepatischen Gallengangs ist mindestens 2 mm stark.

Ziege, 2jährig, weiblich.
Romeis-Fixierung;
Färbung: Häm.-Eos., Häm.-Benda, Häm-Mucicarm.;
Schnittdicke 10 μ.

Ein großer Teil des Epithels hat sich von der Unterlage abgehoben und ist auch aus dem Lumen verschwunden. Nur noch mehrere Schleimhautfalten sind mit hochzylindrischen Zellen ausgekleidet, zwischen denen manchmal büschelweise sehr lange, schmale Stiftzellen liegen. Verteilt unter den Epithelien mit basalen, ovalen und kompakten Nuclei finden sich auch eine Anzahl solcher mit blasigen Kernen. Das Proto-

plasma scheint viel schleimähnliches Sekret zu enthalten, denn die lumenwärtigen, körnigen Zellbezirke sind mit Mucicarmin auffallend rot gefärbt.

In der Propria sind viele Drüsentubuli angeschnitten. Ihre Lumina sind gut sichtbar. Da das Epithel, welches mit teils runden, teils flachen Kernen ausgestattet ist, auf Schleimfärbung deutlich anspricht, handelt es sich hier um mucöse Gallengangdrüsen. Durch Eosin ist in den Zellen keine Färbung zu erzielen, daher sind keine serösen Drüsen in den Präparaten vorhanden.

Die Fibromuscularis ist nicht deutlich abgesetzt, ähnlich auch in den vorher beschriebenen Schnitten. Sie ist nur von wenigen Muskelzellen durchsetzt.

b. Kaninchen.

Vom Ductus cysticus wurden keine Schnitte hergestellt.

c. Hund.

Hund, 14jährig, männlich.
Formol-Alkohol-Fixierung;
Färbung: Häm.-Eos., Häm.-Benda, Häm.-Mucicarm.;
Schnittdicke 10 μ.

Die Kerne in dem restlichen hochzylindrischen Epithel des Ductus cysticus sind nicht mehr zu erkennen. Die Gallenflüssigkeit konnte, da das Untersuchungsmaterial dieses Hundes mir erst eine Stunde post mortem zugänglich war das ganze Gangepithel abheben und selbst noch die Propria größtenteils imbibieren, deshalb ist eine Färbung nicht erfolgreich. Einige Schleimhautfalten können noch beobachtet werden.

Die subepitheliale Schicht scheint sehr dünn zu sein, denn nicht weit unter der Membrana propria beginnt schon die Fibromuscularis mucosae In der Schleimhaut befinden sich einige mucöse Drüsen.

II. Gallenblase.

a. Ziege.

Ziege, 4jährig, weiblich.
Bouin-Fixierung;
Färbung: Häm.-Eos., Häm.-Benda, Häm.-Mucicarm.;
Schnittdicke 10 μ.

Einen sehr guten Gesamteindruck über den Aufbau der Gallenblasenwand (ca. 950 μ Stärke) bekomme ich bei schwacher Vergrößerung. Die Schleimhaut trägt sehr wenige und nur schwache Falten. So habe ich in einem einen Millimeter messenden Stück höchsten 2 Falten gesehen, doch die Entfernungen zwischen ihnen sind durchaus nicht regelmäßig. Die Auskleidung der Gallenblase besteht aus einem einschichtigen Zylinderepithel, unter ihr liegt die subepitheliale Schicht, in der zahlreiche Drüsenläppchen zu sehen sind. Dann folgt die Fibromuscularis mucosae, welche aus ununterbrochenen Muskelzügen besteht, die durch derbes Bindegewebe innigst zusammengehalten werden. An diese widerstandsfähige Schicht, in der auch die größeren Gefäße und Nerven verlaufen, legen sich die lockere Subserosa und die Serosa

Bei Betrachtung des Gewebes mit stärkerer Vergrößerung kann man die Grenzen der durchschnittlich 30 μ hohen und 6 μ breiten Epithelzellen erkennen, aber die meisten Kerne fehlen, was auf die Imbibition mit Galle zurückzuführen ist. Die noch auffindbaren Nuclei sind in der Mehrzahl oval und chromatinreich.

Die in der Propria befindlichen Drüsen zeigen zum Teil deutlich ein Lumen (4 μ weit). Das Protoplasma ist meistens vollständig mit Mucicarmin färbbar. Die Kerne dieser mucösen Gallenblasendrüsen sind gewöhnlich flach und liegen der Basis der kegelstumpf- bis pyramidenartigen Zellen unmittelbar an. Andererseits sind auch sehr viele Drüsen zu beobachten, deren Lumina auf Schrägschnitten kaum zu erkennen sind, auf Schnitten senkrecht sur Achse ist dagegen ein

kreisrundes Lumen deutlich zu sehen, wenn auch färberisch kein Beweis dafür gebracht werden konnte, daß es sich hier um Schleimdrüsen handelt, spricht hierfür doch die morphologische Beschaffenheit.

Ziegenbock, 13jährig.
Formol-Alkohol-Fixierung;
Färbung: Häm.-Eos., Häm.-Benda, Häm.-Mucicarm.;
Schnittdicke 10 μ.

Makroskopisch muß die sehr starke Gallenblasenwand auffallen. Von $2^1/_2$ mm Durchmesser nehmen allein Epithel und subepitheliale Schicht bis an die Fibromuscularis über $1^3/_4$ mm für sich in Anspruch. Deshalb muß ich bezweifeln, ob es sich um normales Material handelt und erlasse mir die weitere Beschreibung dieser Präparate.

Ziege, 2jährig, weiblich
Romeis-Fixierung;
Färbung: Häm.-Eos., Häm.-Benda, Häm.-Mucicarm.;
Schnittdicke 10 μ.

Die Wandung der Gallenblase dieser Ziege besitzt eine Stärke von $1^1/_2$ mm Die Mucosa zeigt nur geringe Faltenbildungen von unbedeutender Höhe. Unter dem stellenweise erhaltenen Epithel sind in der Propria einige kleine, gewöhnlich schräg verlaufende Schleimhauteinsenkungen im Längs- oder Querschnitt zu sehen, die fast tubulöse Formen annehmen. Die subepitheliale Schicht enthält zahlreiche Drüsen In der Fibromuscularis, welche etwa $^1/_4$ der ganzen Wandstärke einnimmt, sind anscheinend die Hauptstämme der Gefäße vertreten und einige ziehen sich auch durch die ziemlich breite Subserosa.

Das Gallenblasenepithel besteht aus einem einschichtigen Zylinderepithel, in welchem die gewöhnlich ovalen, chromatinreichen Kerne nahe an der Zellbasis liegen, allerdings weichen

einige Nuclei von diesen Formen ab, denn einzelne sind rundlicher, blasig, stiftartig oder mit Eindellungen versehen. Die Oberfläche der Zellen scheint von einem Sekret überdeckt zu sein, jedenfalls ist sie sehr uneben und zerfasert, eine Cuticula kann ich aus diesem Grunde nicht beobachten. Das Protoplasma ist in den freien Zellenden mit kleinen Granula durchsetzt, die sich nur mit Eosin leicht röten. Wenn keine deutlichen apokrinen Sekretionsformen zu sehen sind, so mag es an der Einwirkung der Gallenflüssigkeit gelegen haben.

Die in der subepithelialen Schicht angeschnittenen Drüsen, welche mehr oder minder stark auf Mucicarmin ansprechen, besitzen Zellen, die teils mit runden, teils mit flachen basalständigen Kernen versehen sind. Ihre Lumenweiten schwanken zwischen 2 und 6 μ. Es sind mucöse Gallenblasendrüsen.

Die Fibromuscularis besteht aus nach verschiedenen Richtungen hin verlaufenden, zusammenhängenden Muskelzügen, die in engster Verbindung mit einer Fibrosa stehen.

b. Kaninchen.

Kaninchen, 4 Monate alt, weiblich.
Helly-Fixierung;
Färbung: Häm.-Eos., Häm.-Benda, Häm.-Mucicarm.;
Schnittdicke 10 μ.

Bereits makroskopisch sind in der durchschnittlich $^3/_4$ mm starken Gallenblasenwand tiefe Schleimhauteinsenkungen und Falten zu bemerken und bei mikroskopischer Betrachtung stellt sich heraus, daß sie mitunter die Fibromuscularis fast durchstoßen, wobei bloß noch Epithel und derbe Bindegewebsfasern die letzten Hindernisse bilden. Die mit Lymphfollikeln durchsetzte Schleimhaut enthält viele Drüsen. In der Fibromuscularis sind Muskelzüge, die entweder längs, schräg oder quer geschnitten sind. Diese bindegewebig-musculöse Schicht beträgt im Durchmesser etwa $^1/_3$ der Wandstärke. Bemerkenswert ist, daß der größte Teil der Hauptgefäßstämme nicht in der Fibro-

muscularis, sondern in der Subserosa oder in der subepithelialen Schicht liegt.

Das einschichtige Zylinderepithel (28 μ Höhe, 4 μ Breite) der Gallenblase ist von einem Cuticularsaum deutlichst eingefaßt, der mitunter von den Zellen her durch sehr feinkörnige Sekrete in den Hohlraum der Vesica fellea vorgebuchtet ist oder manchmal unterbrochen erscheint, zwischen dessen Lücken homogene Sekrete tropfenförmig hervorgetreten sind. Diese lassen sich zum Teil mit Mucicarmin färben, was besonders in den distalen Zellenden in den Tiefen der kleinen Falten der Fall ist. Die Mehrzahl der chromatinreichen, langovalen Kerne liegt basal, doch viele befinden sich mitunter in ganzen Reihen ausgesprochen im lumenwärtigen Zellraum. Von der Schleimhautoberfläche dringen kleine Gruben in die Propria, die mit einem Zylinderepithel ausgestattet sind und sich deutlich an einer schleimartigen Sekretion beteiligen.

In der subepithelialen Schicht befindliche Drüsen mit bis 4 μ weiten Lumina sind durch Mucicarmin im Protoplasma vollkommen tiefrot geworden. Die Kerne dieser mucösen Gallenblasendrüsen liegen der Basis kegelstumpfartiger Zellen als flache, dunkle Körperchen unmittelbar an.

c. Hund.

Hund, $^1/_2$jährig, männlich.
Formol-Alkohol-Fixierung;
Färbung: Häm.-Eos., Häm.-Benda, Häm.-Mucicarm.;
Schnittdicke 10 μ.

Es ist die starke Fältelung der Gallenblasenschleimhaut dieses Hundes besonders auffallend. Von der ganzen Wandstärke, die von der Höhe der Falten bis einschließlich Serosa gemessen etwa 700 μ beträgt, nehmen die Falten allein die Hälfte ein. Die hohen Plicae sind teils unter sich brückenartig verbunden. Von der Tiefe der zwischen ihnen liegenden Gruben gehen kurze, handschuhfingerartige Schleimhautein-

senkungen in tiefere Schichten der Propria und verlaufen dann ein Stückchen parallel zur Fibromuscularis und teils unmittelbar an ihr entlang. Die subepitheliale Schicht ist auffallend schmal, dagegen ist die Fibromuscularis eine breite (etwa $^1/_4$ Wanddicke), geschlossene Tunica, in der auch die größeren Gefäße verlaufen.

Das einschichtige Epithel besteht aus etwa 30 μ hohen und 4 μ breiten Zylinderzellen, doch variieren ihre Längen ziemlich bedeutend, so sind die Epithelien der handschuhfingerartigen Gruben sehr niedrig und mit einem runden blasigen Kern ausgestattet, während die Nuclei auf den Höhen der Falten gewöhnlich chromatinreich und oval sind. Mitunter sind am Grunde der Schleimhauteinsenkungen quergestellte Kerne zu sehen. Stiftzellen sind in der Tiefe zwischen den Falten ab und zu büschelweise anzutreffen.

Die Oberfläche des Epithels ist von einer Cuticula überzogen, unter der die Zellen angefüllt sind mit einem ziemlich grobkörnigen Sekret, das sich besonders unter der Cuticula verdichtet, diese ins Lumen vorwölbt oder durch Zerreißen der dünnen Membran ins Freie gelangt, wo es in großen Mengen als kleine Kügelchen zu sehen ist. Die Sekretion geht überwiegend am Epithel in den grubigen Vertiefungen vor sich, wo das Plasma fast bis zum Kern hin mit Mucicarmin färbbar ist. Im Epithel der tiefen tubulösen Schleimhauteinstülpungen geht die Sekretentwicklung sichtbar zurück. Nur ganz schmale distale Zellbezirke sind durch Mucicarmin zu röten, während das Protoplasma auf Eosin nicht reagiert. Die Gallenblasenschleimhaut dieses Hundes habe ich drüsenfrei befunden.

Hund, 7 Monate alt, weiblich.
Formol-Alkohol-Fixierung.
Färbung: Häm.-Eos., Häm.-Benda, Häm.-Mucicarm.
Serienschnitte. Färbung: Häm.-Eos.
Schnittdicke 10 μ; Abbildungen 9, 10, 11.

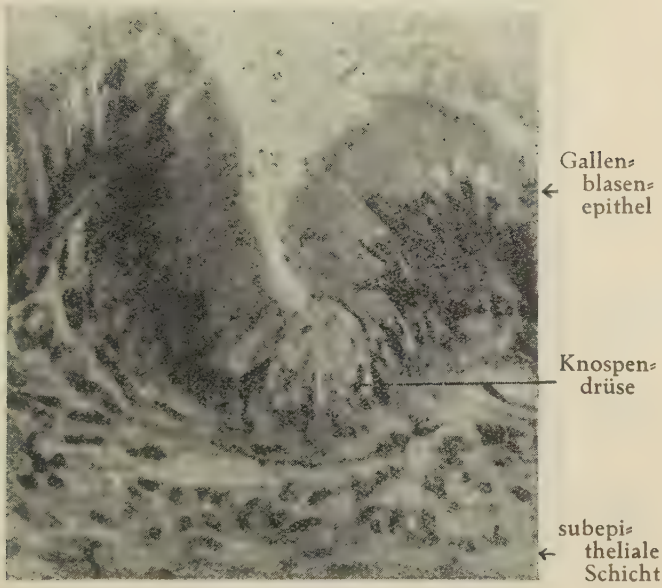

Abb. 9.

Gallenblasenwand einer 7 Mt. alten Hündin.
Schnittdicke 10 μ.
Formol-Alkohol, Hämalaun-Eosin + Erythr.
Zeiß Objekt.: 40; 0,65; 0,17.
Zeiß Ocul.: 10 x.
Vergrößer.: 1 : 680.



Abb. 10.

Gallenblasenwand einer 7 Mt. alten Hündin.
Schnittdicke 10 μ.
Formol-Alkohol, Hämalaun-Eosin + Erythr.
Zeiß Objekt.: 40; 0,65; 0,17.
Zeiß Ocul.: 10 x.
Vergrößer.: 1 : 680.

Abb. 11.

Dasselbe Präparat wie bei Abb. 10
nach dem Mikroskop gezeichnet.

Die Gallenblasenwand dieses Hundes ist im Aufbau sehr ähnlich der vorher beschriebenen. Die Wandstärke beträgt etwa 800 μ, wovon fast die Hälfte auf die Fibromuscularis mucosae entfällt, während die Falten etwa 300 μ hoch sind. Handschuhfingerartige, grubige Schleimhautvertiefungen sind jedoch etwas seltener zu beobachten. Teils führt die gut geschlossene Fibromuscularis, welche sehr muskulös ist, die Hauptgefäßstämme, teils verlaufen sie in der Subserosa.

Die Gallenblase ist mit einem einschichtigen hohen Zylinderepithel ausgestattet, dessen Zellen gewöhnlich eine Höhe von 30 μ und eine Breite von etwa 5 μ besitzen, die einen ovalen, kompakten Kern von 7 μ Länge und 3 μ Dicke führen. Vereinzelt oder in ganzen Reihen sind im Epithel niedrigere und breitere helle Zellen mit einem blasigen Kern anzutreffen. Zwischen den meist ovalen Nuclei sind auch solche mit Eindellungen, Zacken und Verbiegungen zu beobachten. Stiftzellen sind eine ziemlich häufige Erscheinung, die sicherlich mit blasenkernigen Zellen in Verbindung stehen, d. h. die letzteren sekretvollen pressen die sekretarmen Epithelien zusammen und bewirken, daß diese die hohe schmale Form annehmen. In den tubulösen Schleimhautgruben, welche sich, wie schon erwähnt, von der Tiefe zwischen den Falten fortsetzen, sind die Zellen fast kubisch und mit runden Kernen ausgestattet. Das Gallenblasenepithel ist mit einer Cuticula überzogen.

In den Gruben zwischen den Plicae sind besondere Gruppen von 7—10 Zellen nicht zu übersehen (Abb. 9, 10, 11). Sie sind scharf begrenzt, besitzen ein auffallend helles Protoplasma, das von einer körnigen bis wabigen Struktur ist. Die umfangreichen, 8 μ langen und 6 μ breiten, chromatinarmen Kerne sind oval bis kreisrund und liegen meist nahe an der Membrana propria. Sie enthalten einen oder mehrere Nucleoli. Die Zellen sind 24 μ hoch und 8 μ breit, besitzen eine faßdaubenähnliche Gestalt, da die äußeren Zellen oben und unten an den Enden zusammengeneigt sind. Mitunter ist die Cuti-

cula vor diesen Komplexen fein gestrichelt oder auch nicht erkennbar. Durch Eosin röten sich die im distalen Zellteil befindlichen körnigen Sekrete, doch ist unter der Cuticula eine schmale Zone oft vollkommen farbfrei, hier buchtet sich das Zellende manchmal etwas ins Lumen vor. Freie Sekretkügelchen liegen in der Nähe. Die hellen Zellgruppen stellen Knospendrüsen dar, die ich in den Abbildungen 9, 10 u. 11 wiedergegeben habe. Die charakteristische Knospenform kommt gut in Abb. 9 zum Ausdruck.

In der Nachbarschaft dieser Drüsen befinden sich eine Anzahl von Stiftzellen, die die hellen Zellen seitlich begrenzen. Auch sie sind größtenteils gebogen und liegen mit den konkaven Flächen den Drüsen an. Das Protoplasma der Stiftzellen wird durch Eosin ziemlich dunkel gefärbt, auch Mucicarmin rötet in ihnen wenige Granula. Das übrige Gallenblasenepithel beteiligt sich mehr oder minder am Produzieren schleimänlicher Sekrete, denn weitaus die Mehrzahl der Zellen wird im Gebiet unter der Cuticula durch Mucicarmin deutlich rot gefärbt. Auch sind verschiedene Formen von Zellfortsätzen vorhanden. Außer den Knospendrüsen, zu deren Erforschung über 50 Schnitte serienmäßig hergestellt wurden, habe ich keine anderen mehrzelligen Glandulae gesehen.

III. Ductus choledochus.

a. Ziege.

Ziege, 4jährig, weiblich.
Bouin-Fixierung;
Färbung: Häm.-Eos, Häm.-Benda, Häm.-Mucicarm;
Schnittdicke 10 μ.

Bei Betrachtung des soeben in die Darmwand eingetretenen und in der Submucosa verlaufenden Ductus choledochus mit schwacher Vergrößerung ist der mit einem einschichtigen Zylinderepithel ausgestattete Gang zu sehen, der anscheinend wegen Mangel an Innendruck kollabiert ist; seine spaltförmige

Lumenweite beträgt ungefähr 1,6 mm. Die Schleimhaut ist sehr faltenreich und mit vielen Gruben und Buchten versehen. In der subepithelialen Schicht liegen überaus zahlreiche Gallengangdrüsen, zwischen die sich auch einige Muskelzüge drängen, welche von einer zirkulären Muskelschicht des Ductus choledochus auslaufen. Eine stärkere Längsmuskulatur schließt sich außen an, die nur zum Teil von der Submucosa des Duodenums umgeben ist, aber einerseits die Tunica muscularis, andererseits die Muscularis mucosae des Dünndarms berührt, ohne mit diesen Geweben in innige Verbindung zu treten. In der Submucosa liegen die Brunnerschen Drüsenläppchen, welche von den Gallengangdrüsen deutlich durch die beiden oben beschriebenen Muskelschichten des Gallenganges getrennt sind. Die Gefäße verlaufen teils in der Propria des Ductus choledochus, teils in der Submucosa des Dünndarms.

Das mit einer Cuticula überzogene einschichtige Zylinderepithel des Ductus choledochus besteht aus Zellen von fast 40 μ Höhe und etwa 7 μ Breite. Zum Teil führen sie basalständig einen chromatinreichen, ovalen Kern von 8 μ Länge und 4 μ Dicke, zwischen welchen auch zahlreiche blasige Kerne und ganz selten auch Stiftkerne zu finden sind. Im Epithel sind sehr viele Becherzellen vertreten deren mit Mucicarmin rot färbbarer Schleim ins Lumen des Gallenganges austritt. Sie sind auch besonders oft in den grubigen Vertiefungen der Schleimhaut zu sehen; die dort abgestoßenen Mucine sind in diesen Buchten liegen geblieben. Das übrige Epithel ist ebenfalls sekretorisch tätig. Die Granula in seinem Protoplasma füllen hauptsächlich in den Tiefen der Falten einen großen Teil der lumenseitigen Zellbezirke aus, buchten manchmal die Cuticula vor oder treten durch sie ins Freie. Die Sekrete sind durch Mucicarmin rosa färbbar.

In der subepithelialen Schicht sind überaus zahlreiche Drüsentubuli angeschnitten, in denen ein etwa 4 μ weites Lumen deutlich festgestellt werden kann. Das Drüsenepithel besteht aus kegelstumpf- bis pyramidenförmigen Zellen, in

denen die chromatinreichen Kerne flach, zackig oder rund sind und nahe an der Zellbasis liegen. Das Protoplasma läßt sich deutlich nur mit Mucicarmin färben. Die sekretvollen Zellleiber erscheinen vollkommen rot. Es sind hier mucöse Gallengangdrüsen; seröse Glandulae fehlen.

Ziegenbock, $1^1/_2$jährig.
Formol-Alkohol-Fixierung;
Färbung: Häm-Eos., Häm.-Benda, Häm.-Mucicarm;
Schnittdicke 10 μ.

Die Verhältnisse im Gewebsaufbau dieses Ductus choledochus sind ähnlich wie in den oben beschriebenen Präparaten. Die Schleimhaut besitzt neben einigen Falten viele grubige Vertiefungen, die in die Propria bald schräg, bald senkrecht eindringen.

Das einschichtige Zylinderepithel besitzt eine Zellhöhe von 32 μ und eine Breite von 4 μ. Der Längsdurchmesser der ovalen, chromatinreichen Kerne beträgt 8 μ und der Querdurchmesser 3 μ. Auch unter diesen basalständigen Kernen sind einige blasige und mehrere stiftartige Nuclei verteilt. Becherzellen sind in großer Anzahl besonders in den Gallengangnischen vorhanden. Die Bildung schleimähnlicher Sekrete nimmt auffallend intensive Formen an, so sind mit Mucicarmin rosa färbbare Granula in Mengen in den distalen Zellenden anzutreffen. Die ganze, mit einer Cuticula versehene Oberfläche des Epithels ist mit dieser mucoiden Masse überzogen. Es sind einige durch das Epithel wandernde Lymphozyten zu beobachten.

Die in der Propria befindlichen Gallengangdrüsen sind von mucösem Charakter. Ihre ein 3 bis 4 μ weites Lumen umgebenden Zellen enthalten nahe an der Basis meist kleine, ovale Kerne, die chromatinreich sind.

Ziege, 2jährig, weiblich.
Romeis-Fixierung;
Färbung: Häm.-Eos., Häm.-Benda, Häm.-Mucicarm.;
Schnittdicke 10 μ.

Im faltenreichen Ductus choledochus hat sich ein großer Teil des Epithels von der Unterlage abgehoben und liegt im Lumen. Die noch erhaltenen Zylinderzellen sind etwa 30 μ hoch und 7 μ breit. Wenige blasenkernige und einige Stiftzellen sind ebenfalls vertreten. In dem Epithel sind die Sekretionsbilder nur sehr wenig bemerkbar, lediglich finden sich neben vielen Becherzellen einige wenige Zellen, welche im lumenwärtigen Protoplasmabezirk feinste Granula enthalten, die sich durch Mucicarmin färben lassen.

Die sehr zahlreichen Drüsen in der subepithelialen Schicht sind von demselben Charakter, wie er bei anderen Präparaten in obigen Kapiteln schon beschrieben worden ist. Sie sind mucöse Gallengangdrüsen.

b. Kaninchen.

Vom Kaninchen gelangte kein Untersuchungsmaterial vom Ductus choledochus zur Verwendung.

c. Hund.

Hund, 14jährig, männlich.
Formol-Alkohol-Fixierung;
Färbung: Häm.-Eos, Häm.-Benda, Häm.-Mucicarm.;
Schnittdicke 10 μ.

Die Schleimhaut des Ductus choledochus ist anscheinend geschwollen und daher besteht ein schmales, langes, fast faltenloses Ganglumen, das mit einem zum Teil noch erhaltenen hochzylindrischen Epithel ausgekleidet ist, dessen Zellen 32 μ hoch und 4 μ breit sind. Sie enthalten einen basalständigen

dunklen Kern von durchschnittlich 7 μ Länge und 3 μ Dicke, dessen Form sehr verschieden ist. Es können auch Stiftzellen gefunden werden, die ab und zu im Epithel verteilt sind. Das Protoplasma beteiligt sich an einer geringen schleimartigen Sekretion, indem es in den distalen Zellbezirken nur wenig durch Mucicarmin färbbare feinste Körnchen enthält. Eine Cuticula ist nicht festzustellen, ebenfalls sind auch keine Becherzellen zu sehen.

Obgleich nur bei einem kleinen Teil der in der subepithelialen Schicht angeschnittenen Drüsentubuli die Mucicarminfärbung wirksam gewesen ist, ist nach der Struktur der Zellen, die kegelstumpfartig sind und basal einen flachen oder ovalen Kern enthalten, anzunehmen, daß nur mucöse Gallengangdrüsen vorliegen. Die Lumina sind gewöhnlich in ihnen gut zu sehen. Die Zirkulär und Längsmuskulatur des Gallenganges hebt sich gut ab.

d. Pferd.

Pferd, 17jährig, männlich.
Formol-Alkohol-Fixierung;
Färbung: Häm.-Eos., Häm-Benda, Häm.-Mucicarm.;
Schnittdicke 10 μ.

Der aus der Nähe der Leberpforte entnommene Ductus choledochus besitzt eine Wandstärke von $2^1/_2$ bis 3 mm. Die Schleimhaut weist eine reiche Fältelung und Grubenbildung auf. In der subepithelialen Schicht finden sich neben Lymphfollikeln eine Anzahl Drüsen, deren Lumenweiten sehr verschieden groß sind. Die Fibromuscularis ist sehr undeutlich abgesetzt und schmal. Große Gefäße und Nerven ziehen sich durch die Subserosa und teils auch durch die Fibromuscularis.

Die Auskleidung des Gallenganges besteht aus einem hohen, einschichtigen Zylinderepithel, dessen Zellen (bis 36 μ hoch, 6 μ breit) zum weitaus größten Teil einen ovalen, chromatinreichen Kern führen, der 7 μ lang und fast 5 μ breit ist.

In den grubigen Vertiefungen werden Zellen und Kerne bedeutend kleiner. Ab und zu sind Stiftzellen zu sehen, doch blasenkernige Epithelien fehlen. In den Schleimhautgruben sind einige Becherzellen zu finden, die anscheinend sehr prall mit Mucinen angefüllt sind. Auf der Höhe der Falten enthält das Epithel körnige Sekrete nahe unter der deutlichen Cuticula, die sich mit Eosin und teilweise auch mit Mucicarmin färben lassen. Die Zellenden sind an einigen Stellen kuppenartig ins Lumen vorgewölbt. In der Tiefe der Falten und Gruben nimmt die Sekretion größere Ausmaße an. Manchmal sind dort die Zellen reihenweise mit schleimartigen, durch Mucicarmin rot färbbaren Produkten vollständig angefüllt, wodurch nicht wenige Zellen eine große Breite bekommen haben. Die Sekrete strömen teilweise in die grubigen Lumina aus. Durch Eosinfärbung erhält das Protoplasma dieser Zellen ein wabiges Aussehen.

Die in der subepithelialen Schicht befindlichen Drüsen besitzen kegelstumpfartige bis kubische Zellen, die einen basalständigen, ovalen Kern führen. Da das Protoplasma nur mit Mucicarmin färbbar ist, handelt es sich hier um mucöse Gallengangdrüsen.

Zusammenfassung der Untersuchungsergebnisse.

A. Intrahepatische Gallengänge.

a. Ziege.

Die Untersuchungen an den Lebern von vier im Alter von $1^1/_2$ bis zu vier Jahren stehenden Ziegen ergeben, daß bei zwei Ziegen ($1^1/_2$ und 3 Jahre alt), bei welchen das Untersuchungsmaterial später als eine Stunde nach dem Tode entnommen wurde, das Epithel derart zerstört oder abgelöst ist, daß das Material für die Untersuchung nicht mehr in Betracht kommt.

Bei den beiden anderen Ziegen (2 und 4 Jahre alt) kann, da das Untersuchungsmaterial schon $^3/_4$ Stunden nach dem Tode fixiert werden konnte, am intakten Epithel der Gallenwege festgestellt werden, daß in kleinen Gallengängen (15 μ Lumenweite) die Epithelzellen gleichmäßig, meist einheitlich niedrig, mit großem Kern versehen, auf einer von zarter Propria unterlagerten Basalmembran stehen.

Bei den mittleren Gallengängen mit etwa 80 μ Lumenweite stellen die Epithelzellen hohe Zylinderzellen dar mit fast grundständigen Kernen und distal stark granuliertem Protoplasma, welches mit Mucicarmin färbbar ist. Außerdem finden sich spärlich Zylinderzellen von schlankerer Form mit schmalen, hohen, chromatinreichen Kernen (Stiftzellen).

Bei großen Gallengängen (1 mm Lumenweite) wird hochzylindrisches, einschichtiges Epithel verschiedener Zellarten festgestellt. Die einen weisen bei überaus schlanker Form dunkle, chromatinreiche Kerne auf, die anderen, weit weniger zahlreich, sind kürzer und dicker, enthalten einen ovalen, chromatinarmen Kern und könen entweder vereinzelt zwischen dem hochzylindrischen Deckepithel stehen oder, wenn auch sehr selten, auf dem Schnittbild, in Gruppen von 5—10 Zellen knospenartig zusammengestellt und dicht umhüllt und überragt von schlanken, hochzylindrischen Zellen (Stiftzellen) sein. Granuliertes Protoplasma, Färbungsmöglichkeit, Stellung der Zellen, Beschaffenheit des freien Randes spricht für das Vorhandensein von endoepithelialen Drüsen in Form dieser Zellkomplexe, und ich bezeichne sie ihres Aussehens wegen als „Knospendrüsen". Das sonstige Deckepithel zeigt nicht selten Protoplasmafortsätze, die eine apokrine Funktion dieser Zellen beweisen. Außerdem sind im Zylinderepithel ab und zu Becherzellen zu finden.

b. Kaninchen.

Der Charakter der Epithelzellen ist in den kleinen Gallengängen von denen der Ziege kaum verschieden. Bei mittleren

Gallengängen treten Stiftzellen auf unter den hochzylindrischen Deckepithelien.

Das gleiche Bild zeigt das Epithel großer Gallengänge, welches im distalen Ende zwar keine mucoiden Granula erkennen läßt, jedoch apokrine Tätigkeit aufweist. In der Propria dieser großen Gallengänge befinden sich Schleimdrüsen.

c. Hund.

Von drei Hunden, von welchen der älteste (14 Jahre alt) wegen Zersetzungserscheinungen an den Leberpräparaten nicht ausschlaggebend verwendet werden kann, konnte bei den jüngeren Hunden (6 bezw. 7 Monate alt) in den kleinen Gallengängen mit kubischem Epithel granuliertes Protoplasma, das sich durch seine Färbbarkeit als sekretorisch erwiesen hat, festgestellt werden. Bei mittleren und größeren Gallengängen werden stift- und blasenkernige Zellen gefunden, von welchen letztere im Protoplasma mit Granula angefüllt sind. Becherzellen und Gallengangdrüsen fehlen.

d. Pferd.

Von den Lebern der von vier zur Untersuchung gekommenen Pferden im Alter von 13 bis zu 20 Jahren zeigen die kleinen Gallengänge einheitliches, zylindrisches Epithel mit lumenständigem, granuliertem Protoplasma. In mittleren Gallengängen ist das Epithel hochzylindrisch und weist ebenfalls Sekretionserscheinungen auf. Bei großen Gallengängen sind neben den eigentlichen Deckepithelien, die auch sekretorische Tätigkeit beweisen, noch sogenannte Stiftzellen in größerer Anzahl vorhanden. Besonders dicht liegen diese in unmittelbarer Umgebung von faßdaubenähnlich zusammengelagerten Zellkomplexen, welche sich in den Gallengängen von drei Pferden finden und als Knospendrüsen bezeichnet werden. Nur in den großen Gallengängen des 16jährigen Pferdes mit krankhaften Veränderungen in der Leber zeigen sich keine Knospendrüsen. In der Propria der großen Gallengänge sämtlicher Pferde sind mucöse Gallengangdrüsen zu finden.

B. Extrahepatische Gallenwege einschließlich Gallenblase.

I. Ductus cysticus.

a. Ziege.

Der Ductus cysticus der Ziege, der annäherd 1 mm lichte Weite aufweist und sich hinsichtlich des Epithels und der subepithelialen Schicht durch eine überaus zahlreiche Faltenbildung auszeichnet, zeigt hohes Zylinderepithel, das lumenseitig scharf abgegrenzt erscheint und im distalen Teil zunehmend Körnchenbildung erkennen läßt. Zwischen den Zylinderzellen sind ab und zu Stiftzellen eingestreut, die sich durch ihren hohen, schmalen Kern auszeichnen. In der Fibromuscularis werden nur einmal Lymphfollikel gefunden, außerdem bei einer 4jährigen und $1^1/_2$jährigen Ziege gelegentlich nicht nur mucöse, sondern auch seröse Drüsen, welche sich nicht nur färberisch, sondern auch morphologisch unterscheiden. Bei einer 2jährigen Ziege gelingt der Nachweis von serösen Drüsen nicht.

b. Kaninchen, c. Hund

Bei der Untersuchung des Kaninchens steht kein Material zur Verfügung und das Untersuchungsmaterial des Ductus cysticus vom Hund ist derart verändert, daß sich über den Aufbau des Epithels und der ganzen Schleimhaut keine sicheren Anhaltspunkte gewinnen lassen.

II. Gallenblase.

a. Ziege.

Von den Gallenblasen dreier Tiere stimmen die Untersuchungsergebnisse der Gallenblasenwand einer 4jährigen und einer 2jährigen annähernd überein. Das Material der Gallenblase eines $1^1/_2$jährigen Ziegenbockes wurde wegen Verdacht auf pathologische Beschaffenheit ausgeschaltet.

Hinsichtlich der beiden anderen Ziegen fällt die schwache Fältelung der epithelialen und subepithelialen Schicht der etwa 1,5 mm starken Gallenblasenwand auf. Das Epithel ist durch einschichtiges Zylinderepithel mit nahezu grundständigen Kernen charakterisiert. In der subepithelialen Schicht sind mucöse Drüsenlager keine Seltenheit. Der Reichtum der Fibromuscularis an glatten Muskelzellen ist bereits von anderen Autoren beschrieben worden und kann auch hier wieder bestätigt werden.

b. Kaninchen.

Beim Kaninchen ist das Epithel mit subepithelialer Schicht der Gallenblase in auffallend tiefe Falten gelegt. Die Epithelzellen, welche einschichtig aneinander gereiht sind, sind durch einen manchmal von feinen Sekrettröpfen durchbrochenen Cuticularsaum umgeben. Die Kerne der im distalen Teile mit Mucicarmin färbbaren Epithelzellen liegen teils basal, teils aber auch lumenständig. Mucöse Drüsen liegen reichlich in der subepithelialen Schicht.

c. Hund.

Zur Untersuchung der Gallenblasenwand konnte ein halbjähriger und ein etwa 7 Monate alter Hund verwendet werden. In beiden Fällen ist die Wandung der Gallenblase im Durchschnitt 7—800 μ dick und zeigt reichliche und tiefe Faltenbildung Die Epithelzellen der Gallenblasen sind hochzylindrisch mit meist chromatinreichen. tiefliegenden Kernen. In grubigen Vertiefungen der Schleimhaut gehen die Zellen vielfach in die kubische Form über. Neben gewöhnlichen Zylinderzellen finden sich auch häufig Stiftzellen mit schlanken, chromatinreichen Kernen. Auch das Gallenblasenepithel des Hundes zeigt im distalen Teil mit Mucicarmin färbbare Granula, deren Durchtritt durch den Cuticularsaum als homogene Sekrete gelegentlich zu beobachten ist Abgesehen von büschelweiser Stellung der Stiftzellen sind regelmäßig solche Stiftzellenan-

häufungen in der Umgebung von epithelzelligen Komplexen, die durch ihre knospenartige Gruppierung, ihr granuliertes Protoplasma, ihre ovalen, chromatinarmen Kerne als Knospendrüsen bezeichnet werden müssen. Die Form der Stiftzellen ist wohl bedingt einerseits durch stark herabgesetzte sekretorische Tätigkeit, andererseits durch die Presswirkung zwischen aufgequollenen endoepithelialen Knospendrüsenzellen und den im weiteren Zellverband anschließenden Deckepithelien. Bemerkenswert ist, daß ich die Knospendrüse nur bei der 7 Monate alten Hündin, in einem Falle deutlich sehen kann, trotzdem ich in 50 Serienschnitten desselben Objektes danach suchte. Bei dem 6 Monate alten Rüden können in der Gallenblasenwand, soweit ich diese untersuchen konnte, überhaupt keine Knospendrüsen gefunden werden.

III. Ductus choledochus.

a. Ziege.

Der überaus faltenreiche, in der Darmwand verlaufende Ductus choledochus der Ziege zeichnet sich aus durch sehr hohes prismatisches Epithel, in welchem Prismenzellen verschiedener Art zu sehen sind: Einfache Deckepithelien, einzellige Drüsenepithelien mit mucoiden Granula und einem ovalen, chromatinarmen Kern, zahlreiche echte Becherzellen und endlich nicht selten auch Stiftzellen mit schlankem, chromatinreichem Kern. Die mit zahlreichen Schleimdrüsen durchsetzte Wandung des Ductus choledochus hat zentrifugal von den Schleimdrüsen eine kräftige Längsmuskulatur. Die Zirkulärmuskulatur, welche auf den senkrecht zur Achse des Ductus choledochus gelegten Schnitten mit stabförmigen Kernen erscheint, ist auf wenige Bündel, welche zwischen den Drüsenläppchen verlaufen, beschränkt.

c. Hund.

Bei einem 14jährigen Hunde ergibt die histologische Untersuchung des in der Duodenalwand liegenden Gallengangabschnittes ein ähnliches Bild wie eben von der Ziege beschrieben mit dem Unterschiede, daß Becherzellen vermißt werden und Stiftzellen nur sehr spärlich zu beobachten sind.

d. Pferd.

Vom Pferd steht nur ein Ductus choledochus zur Verfügung, von welchem ein Abschnitt aus der Nähe der Leberpforte untersucht wurde. Charakteristisch ist eine reiche Fältelung der Schleimhaut. In den grubigen Vertiefungen sitzen vereinzelt Becherzellen. Auch Stiftzellen können beobachtet werden, jedoch fehlen Zellen mit ovalen, chromatinarmen Kernen. Das hohe Deckepithel läßt mäßige Schleimbildung erkennen. In der subepithelialen Schicht finden sich kleine Lymphfollikel und Schleimdrüsen.

Auswertung der Ergebnisse.

Bei meinen Untersuchungen ist die Feststellung maßgebend gewesen, ob das Epithel der galleführenden Gänge drüsenhaltig ist, d. h. ob sich zwischen den Deckepithelien charakteristische Zellen einzeln oder in Gruppen finden, welchen die Aufgabe der Sekretion zukommt.

Das seltene Vorkommen der endoepithelialen Knospendrüsen erklärt auch die seltenen Veröffentlichungen über diese Erscheinung sowie die unterschiedliche Auffassung über deren Bedeutung. Nach der von mir festgestellten morphologischen Beschaffenheit der fraglichen Zellkomplexe sowie nach der färberischen Eigenart muß angenommen werden, daß es sich tatsächlich um mehrzellige Drüsenkomplexe innerhalb des Epithels der Gallenblasenwand oder auch der Gallengänge handelt.

Die Entscheidung, ob es sich dabei um eine normalanatomische Bildung oder um krankhafte Veränderung handelt, muß ich dahin fällen, daß diese endoepithelialen Drüsenbildungen mit krankhaften Veränderungen nichts zu tun haben. Denn einerseits ist gerade makroskopisch an jenen Lebern, in welchen die Knospendrüsen gefunden werden, keine Krankheitserscheinung festzustellen, auch ist in den mikroskopischen Schnittpräparaten neben diesen Drüsenbildungen nichts von entzündlichen Veränderungen zu sehen, andererseits habe ich gerade in Lebern, die histologisch von der Norm abweichen, keine Knospendrüsen gefunden. Wie oben schon erwähnt, habe ich auch durch Anfertigen von Serienschnitten mir Gewißheit darüber verschafft, ob die als endoepitheliale Drüsen aufgefaßten und von mir als Knospendrüsen bezeichneten Zellkomplexe nicht etwa normale Deckepithelien, insbesondere Schrägschnittsbilder darstellen, dafür jedoch finde ich in keiner Weise eine Stützung. Es handelt sich also zweifellos um selbständige Drüsenbildungen, die allerdings höchstwahrscheinlich je nach dem Bedarfsfalle aus den Deckepithelien entstehen und auch wieder verschwinden können. Einen Grund für diese Annahme sehe ich in den nicht selten zwischen die Zylinderdeckepithelien eingestreuten Zellen mit chromatinarmem, ovalem Kern und distal reichgekörntem Protoplasmaleib, die also den Einzelzellen in den Knospendrüsen sehr gleichen. Es erscheint nicht ausgeschlossen, daß für die Hormonproduktion der Leber den für Mucicarmin färberisch nur schwach ansprechenden Drüsenzellen eine gewisse Bedeutung zukommt.

Was die Altersstufen der Untersuchungstiere betrifft, so könnte auch von Interesse sein daß von den vier zur Untersuchung gekommenen Pferden bei dreien in den größeren Gallengängen der Leber Knospendrüsen gefunden sind und zwar sind es Pferde im Alter von 13, 17 und 20 Jahren. Jüngere Pferde kamen leider nicht zur Untersuchung. Es ist jedoch nicht anzunehmen, daß die beobachtete Drüsenbildung als eine Alterserscheinung aufzufassen ist, da einerseits

das 16jährige mit Leberveränderungen behaftet gewesene Pferd keine Knospendrüsenbildung feststellen läßt, andererseits aber aus dem Untersuchungsmaterial der Hunde und Ziegen hervorgeht, daß gerade jüngere Altersstufen bei völliger Organgesundheit die charakteristischen Drüsen erkennen lassen. So ist z B. der Hund, bei welchem die Knospendrüsen im Gallenblasenepithel gefunden werden konnten, 7 Monate alt und die Ziege, welche einen analogen Befund in den Gallengängen der Leber feststellen ließ, 2 Jahre alt. Gegenüber diesen jungen Tieren ist weder bei der doppelt so alten Ziege (4jährig) noch bei einem etwa 14jährigen Hund die charakteristische Knospendrüse zu finden. Allerdings muß ich wie schon oben bemerkt, auch hier zur Beurteilung der Befunde wieder anfügen, daß im Vergleich zum Ausmaße der ganzen Leber und ihres weit verbreiteten Gallengangssystems die Menge des untersuchten Materials verschwindend klein ist, und es muß wohl angenommen werden, daß man bei einer gründlichen Untersuchung, die ja allerdings viele Tausende von Schnitten erfordern würde, ungleich öfters auf Knospendrüsen stoßen würde.

Außer diesen endoepithelialen scharf abgesetzten Knospendrüsen finden sich auch bei der Ziege in galleführenden Wegen im Epithel mucoide, einzellige Drüsen. Beim Kaninchen werden diese einzelligen Drüsen nur in den Gallengängen der Leber und in der Vesica fellea gefunden, beim Hunde dagegen im Ductus cysticus und im Ductus choledochus. Das Pferd trägt in verhälnismäßig großer Zahl einzellige, mucoide Drüsen in den Lebergallengängen und im Ductus choledochus. Es ist diese sekretorische Tätigkeit des Gallengangepithels eine weitere Funktionsart, welche sich aber vielleicht nur morphologisch von den oben beschriebenen Knospendrüsen unterscheidet, denn der Bau der mit Granula behafteten Zellen ist, wie aus früherer Beschreibung hervorgeht, ähnlich dem der Einzelzellen in einer Knospendrüse. Allerdings muß ich hinzufügen, daß die Färbung mit Mucicarmin bei den Einzelzellen mehr anspricht als bei den im Verbande stehenden Drüsenzellen.

Endlich kommt noch eine 3. Gruppe von Zellen im Deckepithelzellverband in Betracht, welche als reine Schleimzellen bezeichnet werden müssen. Es handelt sich hierbei um ausgesprochene Becherzellen, welche im Ductus choledochus des Pferdes und der Ziege sehr reichlich auftreten, in den Gallengängen der Leber der Ziege aber auch zu finden sind, während bei Kaninchen und Hund nirgends Becherzellen anzutreffen sind.

In der Wandung der galleführenden Gefäße finden sich ferner noch die bereits hinlänglich bekannten mucösen Gallengangdrüsen, bei der Ziege in allen galleführenden Gefäßen; im Ductus cysticus können sogar in der subepithelialen Schicht seröse Gallengangdrüsen festgestellt werden. Beim Kaninchen können allein nur mucöse Gallengangdrüsen in der Wandung der Lebergallengänge und der Vesica fellea gefunden werden. Beim Hunde werden diese Drüsen in der Wandung des Ductus cysticus und des Ductus choledochus festgestellt, während das Pferd sie in den Gallengängen der Leber und im Ductus choledochus aufweist. Vorkommen und Verbreitung der drüsigen Elemente in den Gallenwegen der untersuchten Tiere ist in Tabelle II zusammengestellt.

Schlußsätze.

1. Das Epithel der Gallenwege von Pferd, Ziege und Hund ist sekretorisch tätig.

2. Die Form der sekretorischen Zellen ist entweder gegeben in einzelligen endoepithelialen Drüsen oder in mehr- bis vielzelligen Knospendrüsen und auch in Form mehr oder weniger zahlreich eingestreuter Becherzellen.

3. Das Vorkommen dieser drüsigen Gebilde ist unabhängig vom Alter des Tieres, stellt also weder eine Altersveränderung noch eine Krankheitserscheinung dar.

4. Die Knospendrüsen finden sich bei Pferd und Ziege in den größeren intrahepatischen Gallengängen, beim Hunde im Gallenblasenepithel.

5. Die Sekrete der endoepithelialen Drüsen sind hinsichtlich der Becherzellen zweifellos schleimig, hinsichtlich der einzelligen und mehrzelligen, granulierten Drüsenzellen mit apokriner Sekretion als mucoid zu bezeichnen, da ihr färberisches Verhalten gegenüber Mucicarmin nicht eindeutig ist. Diese endoepithelialen Zellen dürften wohl der Hauptsache nach für die Produzenten eines serösen Sekretes, das chemisch wirksam der Galle beigegeben wird, angesehen werden und mit dem von Pribram als Cholezysmon beseichneten lipolytischen Aktivator identisch sein.

6. Außer den endoepithelialen Drüsen wurden bei allen Tieren gelegentlich vorzugsweise in der subepithelialen Schicht mucöse Gallengangdrüsen gefunden.

Nach Beendigung meiner Arbeit möchte ich nicht versäumen, Herrn Professor Dr. A. O. Stoß für Überlassung des Themas und Bereitstellung des Materials, sowie für die gütigen Wegweisungen meinen herzlichsten Dank auszusprechen.

Tabelle I. **Ursprung und Behandlung des Untersuchungsmaterials.**

	Untersuchungsmaterial	eingelegt nach Zeit	Fixierflüssigkeit	behandelt mit
1. Ziege, ♀, 4jähr.	Leber, Ductus cysticus, Gallenblase, D. choled.	$^3/_4$ Std.	Bouin	Dioxan
2. Ziege, ♂, $1^1/_2$jähr.	Leber, Ductus cysticus, Gallenblase, D. choled.	2 Std.	Form.-Alk.	Dioxan
3. Ziege, ♀, 2jähr.	Leber, Ductus cysticus, Gallenblase, D. choled.	$^3/_4$ Std.	Romeis	Dioxan
4. Ziege, ♀, 3jähr.	Leber, (Ductus cysticus, Gallenblase, D. choled.)	$2^1/_2$ Std.	Form.-Alk.	M.-B.-C.
Kanin., ♀, 4 Mon.	Leber, Gallenblase.	$^1/_2$ Std	Helly	Dioxan
1. Hund, ♂, $^1/_2$jähr.	Leber, Gallenblase.	$^3/_4$ Std.	Form.-Alk.	Dioxan
2. Hund, ♂, 14jähr.	Leber, Ductus cysticus, (Gallenblase), D. choled.	1 Std.	Form.-Alk.	Dioxan
3. Hund, ♀, 7 Mon.	Leber, Gallenblase.	25 Min.	Form -Alk.	M.-B.-C.
1. Pferd, ♂, 17jähr.	Leber, Duct. choled.	35 Min.	Form.-Alk.	M.-B.-C.
2. Pferd, ♀, 13jähr.	Leber.	$^1/_2$ Std.	Form.-Alk.	M.-B.-C.
3. Pferd, ♀, 16jähr.	Leber.	40 Min.	Form.-Alk.	M.-B.-C.
4. Pferd, ♂, 20jähr.	Leber.	$^1/_2$ Std.	Form.-Alk.	Dioxan

M.-B.-C. = Methyl-Benzoat-Celloidin.

Tabelle II.

	Gallengänge d. Leber	Duct. cyst.	Vesica fellea	Duct. choledoch.
Ziege	Knospendrüsen Becherzellen mucöse Gallengangdr. —	— — mucöse Gallengangdr. seröse Gallengangdr.	— — m. Gallenblasenwanddr. —	— Becherzellen mucöse Gallengangdr. —
Kaninchen	— — mucöse Gallengangdr. —	— — — —	— — m. Gallenblasenwanddr. —	— — — —
Hund	— — — —	— — mucöse Gallengangdr. —	Knospendrüsen — — —	— — mucöse Gallengangdr. —
Pferd	Knospendrüsen — mucöse Gallengangdr. —	— — — —	— — — —	— Becherzellen mucöse Gallengangdr. —

Literaturverzeichnis.

1. Clara Max, Zschr. mikr.-anat. Forsch., 32., 1933.
2. Cutore Geat., A. di Anat. Embr., 5., Firenze, 1906.
3. Ders., Ref. Freund, Jbr. Leist. G. Vetmed. 27., S. 252, 1907.
4. Ders., anat. Anz., Cbl. ges. wiss. Anat., 36., 1910.
5. D' Agata Giuseppe, int. Mschr. Anat. Physiol, 26., 1909.
6. Jurisch August, anat. H., Beitr. Ref. anat. Entwgsch., 39., 1909.
7. Ders., anat. Anz., Cbl. ges. wiss. Anat. 36., 1910.
8. Kallius E., Möllendorffs Hdb. mikr. Anat. Mensch. 5., III., S. 721, Berlin 1936.
9. Mathis Jürg, Zschr. mikr.-anat. Forsch., 10., 1927.
10. Pfuhl Wilhelm, A klin. Chir., 147, III., 1927.
11. Ders., Möllendorffs Hdb. mikr. Anat. Mensch., 5, II., S. Berlin 1932.
12. Pribram Ernst, Münch. med. Wschr., 82., 1935
13. Romeis Benno, Taschb. mikr. Tech., 12. Auflage München, Berlin 1928
14. Schache, Ref. Ellenberger, Jbr. Leist. G. Vetmed. 27., S. 250 bis 252, 1907.
15. Schaffer Josef, Lehrb Histol. Histogen., 3. Aufl. Leipzig, 1933.
16. Seeliger Martin, Zschr. Zellforsch. mikr. Anat. 26., III., S. 578 bis 602, 1937.
17. Shikinami J, anat. H., Beitr. Ref. anat Entwgsch., 36., 1908.
18. Trautmann-Fiebiger, Histol. vergl. mikr. Anat. Haussäuget, 6. Auflage, Berlin, 1931.

Lebenslauf.

Am 8. Oktober 1910 wurde ich, Friedrich Wilhelm Meyer, als Sohn des Kaufmanns und Fabrikanten Friedrich Wilhelm Meyer und seiner Ehefrau Johanne geb. Bunjes zu Apen in Oldenburg geboren. Von 1917 bis 1921 besuchte ich die Volksschule zu Apen und kam ab Ostern 1921 zur Oberrealschule der Stadt Oldenburg. Das Abitur erhielt ich im Frühjahr 1930. Mit dem Sommersemester desselben Jahres begann ich das Studium an der Universität zu München. Zunächst nahm ich ein Semester an den Vorlesungen der philosophischen Fakultät teil und ab Winterhalbjahr 1930/31 gehörte ich der veterinärmedizinischen Fakultät an. Die tierärztliche Vorprüfung bestand ich daselbst am 31. Mai 1933. Im Verlaufe des weiteren Studiums verbrachte ich das Wintersemester 1933/34 und das Sommersemester 1934 an der Tierärztlichen Hochschule zu Hannover. In München bestand ich am 14. Dezember 1936 die tierärztliche Schlußprüfung und brachte im Jahre 1937 am tieranatomischen Institut die vorliegende Dissertationsarbeit zum Abschluß. Zurzeit erhalte ich meine praktische Ausbildung in der Schlachtvieh- und Fleischbeschau am Schlacht- und Viehhof in Bremen.